

中国药理学报 1980年9月; 1 (1):60—63

## $\beta, \beta$ -二甲基丙烯酰紫草素的抗炎症作用

林志彬 王珮 阮元\*\* 郭铃新

(北京医学院药理教研室, 北京医学院附属人民医院, 北京)

**提要** 本文报道从新疆紫草中提取的化学成分 $\beta, \beta$ -二甲基丙烯酰紫草素的抗炎症作用和急性毒性。在实验大鼠, 此成分对组胺所致毛细血管通透性增加, 甲

醛引起的后足蹠肿胀和皮下棉球肉芽组织增生均有显著的抑制作用。切除动物双侧肾上腺后, 仍有抗炎症作用。急性毒性试验证明,  $\beta, \beta$ -二甲基丙烯酰紫草

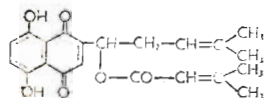
素毒性低,较安全。

**关键词**  $\beta, \beta$ -二甲基丙烯酰紫草素; 抗炎症; 组胺引起血管通透性; 甲醛足蹠肿胀; 棉球肉芽肿; 肾上腺切除

紫草及其所含紫草素(shikonin)和乙酰紫草素(acyl-shikonin)均具有明显的抗炎作用<sup>(1-4)</sup>, 临床用于静脉炎及血管性紫癜等病有一定疗效<sup>(5,6)</sup>。我们进一步探讨了紫草中 $\beta, \beta$ -二甲基丙烯酰紫草素( $\beta, \beta$ -dimethylacrylshikonin)以下简称 DMASK 的抗炎作用和急性毒性。

## 材 料

DMASK 由中国科学院北京植物研究所供给, 系从新疆紫草[*Arnebia euchroma* (Royle) Johnston] 的干燥根中提得的纯品, 其化学结构如下:



为紫红色结晶, 熔点 115—116°C, 不溶于水, 溶于醇、有机溶剂和植物油。在本研究中, 用 5% 吐温 80 配成不同浓度溶液使用。

## 方法与结果

**一、对组胺引起的大鼠毛细血管通透性增加的影响** 取体重 140—185g 大鼠 16 只(雌雄兼有), 分为二组, 分别腹腔注射 DMASK (10mg/kg) 和 5% 吐温 80 (10ml/kg) 1 小时后, 于每鼠腹中线两侧各选 1 点, 皮内注射组胺(50 $\mu$ g/0.05ml)后, 立即从尾静脉注射 1% Evans blue (1ml/kg)。15 分钟后, 断头处死, 剥下腹部皮肤, 测量注射组胺处皮肤内面的蓝染“直径”(以纵横二个直径的均值计算), 定出反应指数(见表 1), 比较两组间反应指数的差异, 并计算出 DMASK 组的抑制率。

表 1 组胺所致皮肤蓝染反应指数的评定标准

蓝染“直径”(mm)	反应指数
0	0
1—5	0.5
6—10	1
11—15	2
16—20	3
21—25	4

实验结果表明, DMASK 组及吐温 80 对照组的反应指数( $\bar{x} \pm SE$ , 下同)分别为 1.12 $\pm$ 0.13 和 1.81 $\pm$ 0.11, DMASK 组的抑制率为 38% ( $P < 0.001$ ), 提示 DMASK 对组胺引起的皮肤毛细血管通透性增加有显著抑制作用。

## 二、对大鼠甲醛性足蹠肿胀的影响

**1. 正常大鼠试验** 按大鼠足蹠肿胀法<sup>(7)</sup>进行试验, 用大鼠足蹠体积测量器测定大鼠后足体积, 以后足体积大小的改变作为炎症肿胀程度的指标。DMASK 组由腹腔注射或灌胃给 DMASK, 对照组给以等容积吐温 80, 部分实验还给予氢化可的松作为阳性对照。给药后 30 分钟, 于后足蹠部皮下注射 2.5% 甲醛溶液 0.05ml 致炎, 致炎后 1, 3, 5, 24 和 48 小时, 重测大鼠后足体积, 与致炎前的后足体积比较, 计算出各组的平均肿胀率, 结果见表 2。

由表 2 结果可见, DMASK 对甲醛引起的大鼠足蹠肿胀有显著的抑制作用, 腹腔给药的作用出现快而强, 灌胃给药则作用出现缓慢且弱, 但作用均持续 24 小时以上。腹腔给予氢化可的松亦有强而持久的抑制作用。

致炎 48 小时后, 镜下病理组织学检查可见吐温 80 对照大鼠后足皮下高度水肿, 毛细血管扩张并充血, 尚有大量炎症细胞浸润;

1979 年 9 月 4 日收稿 1980 年 1 月 26 日修回

\* 本文摘要曾刊于:《全国药理学成立大会第一届全国药理学学会学术会议论文摘要汇编》, 成都, 1979 年 9 月, 84—85 页

\*\* 通讯处: 北京第四制药厂

表 2 DMASK 对大鼠甲醛性足蹠肿胀的影响(每组 5 鼠)

			致炎后不同时间(小时)肿胀率(%)				
			1	3	5	24	48
腹腔注射	正常大鼠	DMASK 5 mg/kg	11.62±0.01**	13.70±0.02**	17.06±0.03**	31.13±0.06**	35.30±0.05
		氢化可的松 20 mg/kg	9.11±0.02**	9.71±0.02**	8.08±0.02**	27.03±0.04**	20.09±0.05**
		5%吐温80 5 ml/kg	16.60±0.01	27.10±0.03	39.60±0.02	62.30±0.03	34.50±0.05
腹腔注射	切除双侧肾上腺的大鼠	DMASK 5 mg/kg	14.20±0.02**	17.12±0.02 <sup>△△</sup> **	16.76±0.02 <sup>△△△</sup> **	31.24±0.04**	20.31±0.04**
		氢化可的松 15 mg/kg	18.12±0.02**	25.21±0.02**	27.78±0.02**	42.04±0.11*	11.32±0.15**
		5%吐温80 5 ml/kg	28.55±0.02	38.55±0.03	44.91±0.01	65.64±0.05	38.82±0.05
灌胃	正常大鼠	DMASK 25 mg/kg	32.10±0.02	49.00±0.03	52.67±0.02**	45.60±0.05**	—
		5%吐温80 10 ml/kg	32.70±0.01	52.70±0.03	62.60±0.03	64.30±0.03	—

与吐温80对照组比较: \* P<0.05 \*\* P<0.01

与氢化可的松组比较:  $\Delta$ P<0.01,  $\Delta\Delta$ P<0.001

DMASK 组皮下水肿显著减轻或消失, 仅有少数炎症细胞浸润; 氢化可的松组的病理组织学变化与 DMASK 基本相同。上述检查结果亦显示 DMASK 对甲醛性足蹠肿胀有明显抑制作用, 其作用强度与氢化可的松相似。

2. 切除双侧肾上腺的大鼠试验 取 150-240g 大鼠 15 只, 分为 3 组, 于无菌手术下切除双侧肾上腺后第 4 日, 分别腹腔给 DMASK、氢化可的松及吐温 80。30 分钟后, 按前述足蹠肿胀法进行试验, 观察 DMASK 及氢化可的松对切除双侧肾上腺大鼠足蹠肿胀程度的影响。

表 2 结果指出, DMASK 对切除双侧肾上腺大鼠甲醛所致足蹠肿胀仍有显著抑制作用, 且较氢化可的松为强。

三、对大鼠皮下棉球引起肉芽肿增生的影响 按 Meier 等的棉球法<sup>(8)</sup>进行实验: 给大鼠两侧腋部皮下各埋藏 20mg 无菌棉球一个, 将大鼠分为 3 组, 每日分别腹腔注射 DMASK、

氢化可的松和吐温 80, 共给药 5 日。第 6 日处死大鼠仔细剥出腋下之棉球肉芽肿, 在扭力天平上秤其湿重, 烤干后再秤其干重, 比较各组间肉芽肿的干重和湿重的差异。结果见表 3。

表 3 腹腔注射药物 5 天对大鼠皮下棉球肉芽肿增生的影响。(每组 5 鼠)。

药 物	每天剂量	棉球肉芽肿平均重量 ±SE(mg)	
		湿 重	干 重
DMASK	3 mg/kg	196±34**	58±8**
氢化可的松	10 mg/kg	214±32*	66±11**
5%吐温80	3 ml/kg	295±17	107±19

与吐温80对照组比较: \*P<0.05, \*\*P<0.01

结果表明, DMASK 对大鼠皮下棉球肉芽肿增生有显著抑制作用, 此作用似较氢化可的松稍强。

四、急性毒性试验 取 18-22g 小白鼠(雌雄各半)按 Kärber 氏法求得腹腔注射 DMA-

SK 的半数致死量(LD<sub>50</sub>)和可信限(P=0.95)为48±5mg/kg。给药后小鼠均静卧不动,不食,死亡前有呼吸困难,一般在给药后4—24小时死亡。

## 讨 论

DMASK 不仅对炎症早期的毛细血管通透性增加、渗出、水肿和炎症细胞浸润具有明显抑制作用,而且对炎症增殖期的肉芽组织增生亦有抑制作用,可以认为 DMASK 是紫草中抗炎症作用的有效成分之一。由于新疆紫草(软紫草)中 DMASK 的含量较高(约1.89%)<sup>(6)</sup>,毒性较低以及安全范围较大,仅用 LD<sub>50</sub>(腹腔注射)的1/10的剂量,即有明显的抗炎症作用,因此其实用价值较紫草素<sup>(2)</sup>和乙酰紫草素<sup>(2,4)</sup>更大。

DMASK 对切除双侧肾上腺的大鼠仍有显著的抗炎症作用,且比氢化可的松(15mg/kg)强,指出 DMASK 的抗炎症作用与垂体-肾上腺系统无明显关系,这与文献中曾指出的紫草甙提取物、水提取物等对幼年大鼠无胸腺

萎缩作用的结果<sup>(1)</sup>相符,即紫草及 DMASK 均无 ACTH 样作用,因此其抗炎症作用并非通过肾上腺皮质释放皮质激素所致,其抗炎症作用的确切机制有待进一步研究。

**致谢** 承蒙丛 铮、陆道培同志指导,吴玉成同志协助部分工作。

## 参 考 文 献

- 1 林元英.日本药理学杂志 1977年3月;73(2):177
- 2 林元英.日本药理学杂志 1977年3月;73(2):193
- 3 楼雅卿、张远、陆道培、郭铃新.北京医学院学报 1979年5月;11(2):83
- 4 林志彬、柴宝玲、王珮、郭铃新、卢馥荪、向桂琼.北京医学院学报 1980年5月;12(2):101
- 5 北京医学院附属人民医院内科血液组.中华内科杂志 1976年11月;新1(6):338
- 6 北京医学院附属人民医院内科血液组、药房.北京医学院学报 1978年3月;10(1):23
- 7 藤村一.抗炎症药.津田恭介、野上寿编集.药效の评価(1)药理试验法《上》.第1版 东京:地人書館,1971:258—264
- 8 同上,275—276 页
- 9 北京医学院药系中草药化学教研组、附属人民医院药房.北京医学院学报 1979年2月;11(1):42

*Acta Pharmacologica Sinica* 1980 Sep; 1 (1):60—63

## ANTI-INFLAMMATORY EFFECT OF $\beta,\beta$ -DIMETHYLACRYL-SHIKONIN

LIN Zhi-bin, WANG Pei, RUAN Yuan, GUO Qian-xin

(Department of Pharmacology and People's Hospital, Beijing Medical College, Beijing)

**ABSTRACT** The anti-inflammatory effect of  $\beta,\beta$ -dimethylacrylshikonin (DMASK), one of the chemical components of *Arnebia euchroma* (Royle) Johnst, and its acute toxicity were studied in rats and mice, respectively. DMASK was shown to inhibit the increase of capillary permeability induced by histamine in rats. DMASK had significant antiinflammatory effect on acute formalin-induced edema of the hind paws

in rats. This activity was also demonstrated in adrenalectomized rats. DMASK inhibited the proliferation of granuloma induced by the implantation of cotton pellet in rats. The acute intraperitoneal LD<sub>50</sub> in mice was found to be 48±5 mg/kg.

**KEY WORDS**  $\beta,\beta$ -dimethylacrylshikonin; anti-inflammatory; histamine-permeability; formalin-edema; cotton-granuloma; adrenalectomy