doi: 10.3978/j.issn.2095-6959.2017.10.018
View this article at: http://dx.doi.org/10.3978/j.issn.2095-6959.2017.10.018

羊水粪染胎盘临床病理分析

冯瑶[1]，肖虹[2]，郑绘霞[2]，阴琰[2]，梁钢[2]

(山西医科大学 1. 第一临床医学院；2. 第一医院病理科，太原 030001)

[摘　要]　**目的：**探讨羊水粪染胎盘的病理改变及其与妊娠结局之间的关系。**方法：**收集80例羊水粪染胎盘与80例无羊水粪染胎盘的病理及相关临床资料，观察显微镜下两组胎盘的病理改变，分析其病理改变与妊娠结局的关系。**结果：**与对照组相比，观察组胎盘病理改变(绒毛膜羊膜炎、合体细胞结节增多、绒毛间质纤维化等)发生率明显升高(P<0.05)；观察组不良妊娠结局(胎儿窘迫、吸入性肺炎、新生儿窒息等)的发生率明显高于对照组(P<0.05)。**结论：**羊水粪染胎盘的病理改变与不良妊娠结局关系密切。对羊水粪染的产妇常规行胎盘病理检查，可以指导临床对产妇及新生儿的诊断与治疗。

[关键词]　羊水粪染；胎盘病理；妊娠结局

Clinicopathological analysis of meconium stained placenta

FENG Yao[1], XIAO Hong[2], ZHENG Huixia[2], YIN Yan[2], LIANG Gang[2]

(1. First Clinical Medical School; 2. Department of Pathology, First Hospital, Shanxi Medical University, Taiyuan 030001, China)

Abstract　**Objective:** To investigate the pathological changes of placenta and its relationship with pregnancy outcome. **Methods:** The clinicopathological data of 80 cases of amniotic fluid stained placenta and 80 cases without amniotic fluid stained placenta were collected. The pathological changes of placenta under microscope in the two groups were observed, and the relationship between pathological changes and pregnancy outcome was analyzed. **Results:** Compared with the control group, the change in the observation group (placenta chorioamnionitis, syncytiotrophoblast nodules increased, villous interstitial fibrosis incidence rate) were more obvious, the difference was statistically significant (P<0.05); the incidence rate of the adverse pregnancy outcomes in the observation group (fetal distress, neonatal asphyxia, aspiration pneumonia, etc.) was higher than that in the control group, the difference was statistically significant (P<0.05). **Conclusion:** The pathological changes of placenta with meconium stained amniotic fluid are closely related to the adverse pregnancy outcome. Routine examination of placental pathology in meconium stained amniotic fluid can guide the diagnosis and treatment of maternal and neonatal diseases.

Keywords　amniotic fluid dung dye; placental pathology; the pregnancy outcome

收稿日期 (Date of reception)：2017–06–29
通信作者 (Corresponding author)：肖虹，Email: 1365705594@qq.com

羊水粪染(meconium stained amniotic fluid，MSAF)在临床工作中较常见，足月妊娠时其发生率高达25%。羊水粪染可以通过多种机制造成胎儿窘迫、新生儿窒息、吸入性肺炎、缺血缺氧性脑病，远期甚至可以导致脑瘫的发生[1-3]，但具体机制尚不明确。近年来，胎盘因素逐渐成为国内外学者广泛研究与关注的热点。胎盘是新生儿出生前宫内健康状况的重要反映，胎盘结构和功能的异常可以导致胎儿疾病与母体疾病的发生。本研究重点从胎盘病理学的角度，观察羊水粪染的胎盘病理改变，探讨其与妊娠结局之间的关系，从而更深刻地认识胎盘病理检查的重要性。

1 对象与方法

1.1 对象

收集2016年5月至2017年5月在山西医科大学第一医院产科80例分娩过程中发现羊水粪染胎盘的病理及相关临床资料作为观察组，年龄21~41(29.8±5.3)岁；孕周36~42(39.4±1.6)周；顺产56例，剖宫产24例。另选取80例无羊水粪染的正常胎盘作为对照组，年龄22~37(28.9±3.2)岁；孕周32~42(39.8±1.9)周；顺产65例，剖宫产15例。本研究两组孕妇均无妊娠期高血压疾病、子痫、妊娠期糖尿病等妊娠期并发病。本研究通过山西医科大学医学伦理委员会审查。

1.2 方法

1.2.1 胎盘病理检查

胎盘娩出后，将胎盘放入10%甲醛溶液中进行固定后送病检。脐带取自距胎盘4 cm处；自胎膜破口处卷至胎盘边缘，于胎盘的边缘剪掉胎膜，制作胎盘卷，其它若有可疑病变另取材；胎盘每隔1~2 cm呈书页状打开，仔细观察每个切面，在可疑病变处取材，其它部分随机取材。将组织块经常规脱水、透明、浸蜡、石蜡包埋，最后进行切片与HE染色。切片均由两名病理主治医师阅片确诊。

1.2.2 判断标准

1)合体细胞结节增多、绒毛间质纤维化的判断标准：在显微镜100倍视野下，每张切片分别计数100个绒毛中合体滋养细胞结节和绒毛间质纤维化数，如果出现合体滋养细胞结节绒毛>30%，间质纤维化绒毛大于3%，则为异常[4]。2)胎儿窘迫的判断标准：胎心率>160 min^{-1}或<120 min^{-1}、胎动异常、胎儿电子监护出现晚期减速、重度变异减速。3)新生儿窒息诊断标准：1 min Apgar评分0~3分、5 min Apgar评分≤5分、脐动脉血pH≤7和BE≤16。4)新生儿吸入性肺炎的判断标准：临床表现为青紫、呼吸困难、低氧血症等症状，X线检查显示肺纹理增粗、斑点状影，伴有不同程度的肺不张、肺气肿。

1.3 统计学处理

使用SPSS 20.0统计软件进行统计学分析，计数资料采用χ^2检验，$P<0.05$为差异有统计学意义。

2 结果

2.1 两组一般情况比较

两组孕妇在年龄、孕周、孕产次及生产方式等方面比较，差异无统计学意义($P>0.05$，表1)。

表1 两组一般情况比较(n=80)

Table 1 Comparison of general situation between the two groups (n=80)

组别	年龄/岁	孕周/周	孕次	产次
观察组	29.8 ± 5.3	39.4 ± 1.6	2.25 ± 1.53	1.14 ± 0.23
对照组	28.9 ± 3.2	39.8 ± 1.9	2.32 ± 1.47	1.12 ± 0.35

2.2 两组胎盘的病理变化情况比较

羊水粪染病理变化包括：绒毛膜羊膜炎、合体细胞结节增多、绒毛间质纤维化、绒毛钙化(图1，2)。

观察组中各病理变化所占的比例与对照组相比明显升高，差异具有统计学意义($P<0.05$，表2)。

2.3 两组妊娠结局的比较

观察组胎儿窘迫、新生儿窒息、吸入性肺炎的发生率与对照组比较明显升高，差异有统计学意义($\chi^2=8.78$，$P<0.05$；表3)。

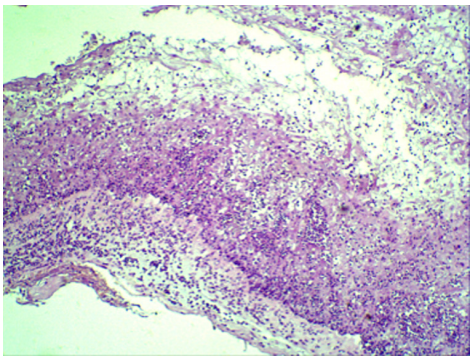

图1 急性绒毛膜羊膜炎(HE，×40)

Figure 1 Acute chorioamnionitis (HE, ×40)

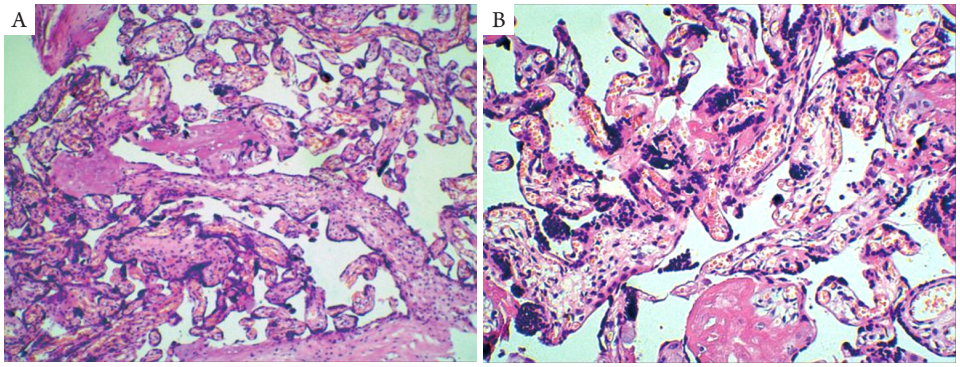

图2 合体细胞结节形成，绒毛间质内可见纤维素沉着

Figure 2 Formation of syncytial nodules and the presence of cellulose deposits in the villous stroma

(A) HE, ×40; (B) HE, ×100.

表2 羊水粪染者胎盘病理变化情况比较(n=80)

Table 2 Pathological changes of placenta in meconium stained amniotic fluid patients (n=80)

组别	绒毛膜羊膜炎/[例(%)]	合体细胞结节增多/[例(%)]	绒毛间质纤维化/[例(%)]	胎盘钙化/[例(%)]
观察组	28 (35)	25 (31.25)	15 (18.75)	11 (13.75)
对照组	10 (12.5)	9 (11.25)	3 (3.75)	1 (1.25)
χ^2	5.38	9.56	9.01	9.01
P	<0.05	<0.05	<0.05	<0.05

表3 两组妊娠结局情况比较(n=80)

Table 3 Comparison of pregnancy outcomes between the two groups (n=80)

组别	胎儿窘迫	吸入性肺炎	新生儿窒息	发生率/%
观察组	12	5	3	25
对照组	4	1	1	7.5

3 讨论

关于羊水粪染的机制目前主要有两种学说，胎儿成熟学说和胎儿窘迫学说。胎儿成熟学说认为羊水粪染属于生理现象，是胃肠道发育成熟的表现，或是脐带受压刺激胎儿迷走神经兴奋的结果。妊娠16周以后，随着胎儿不断地发育开始出现吞咽、胃肠蠕动而形成胎粪，并且随着妊娠周数的增加羊水粪染的发生率增加。36周以前羊水粪染的程度低，新生儿结局良好。胎儿窘迫学说认为胎儿的缺血缺氧导致羊水粪染，胎儿出现缺血缺氧时，为保证心脑血管等重要脏器的血供，消化系统血供减少，促进胃肠蠕动的多肽分泌增加，导致胃肠蠕动增加，胎粪排出。胎儿窘迫学说的临床依据[4]是在羊水粪染的病例中约2/3发现胎儿窘迫，其新生儿窒息和死亡的发生率高于正常。虽然按照羊水粪染发生的机制，胎儿成熟学说和胎儿窘迫学说与胎盘病理变化无关，但是羊水粪染的胎盘病理检查近几年得到临床重视。胎盘是母儿之间物质交换尤其是血氧运输、交换的重要器官，胎盘结构和功能异常会导致妊娠不良结局的发生。

羊水粪染为细菌提供生长必需的营养素，并且通过影响宿主的免疫系统，减少趋化和吞噬，从而使微生物的生长加速，造成绒毛膜羊膜炎的发生，显微镜下表现为胎盘、胎膜中大量炎细胞浸润[2]。胎盘感染会导致胎盘组织缺氧，正常情况下胎盘绒毛内血管是母儿气血交换的重要通道。随着妊娠的进展，绒毛表面积逐渐增大，血管合体细胞膜增多，为母儿之间气血交换提供形态学基础，满足

胎儿生长发育所需。一些研究[5]发现：缺氧时细胞滋养叶细胞增生，合体细胞结节形成增多，导致血管合体细胞膜减少，气血交换障碍，胎盘会发生一系列代偿性病理改变，包括合体细胞结节增多、绒毛间质纤维化。本研究结果显示：羊水粪染胎盘病理改变会出现绒毛膜羊膜炎、合体细胞增生、绒毛间质纤维化、绒毛钙化等，与对照组相比差异有统计学意义，这一结果提示羊水粪染与胎盘病理变化之间存在密切关系，羊水粪染可能导致胎盘病理改变，但具体机制目前尚不清楚。据报道[6]新生儿窒息合并羊水粪染病例胎盘病理检查急性绒毛膜炎发生率约58.97%。本研究绒毛膜羊膜炎的发生率35%，与上述文献[6]报道基本相符。

目前，羊水粪染导致不良妊娠结局的机制尚不清楚。本研究从胎盘病理学角度分析羊水粪染造成不良妊娠结局的机制。胎盘炎细胞的浸润、渗出，绒毛间质纤维化、合体滋养细胞增生、胎盘钙化是导致不良妊娠结局的病理学基础[7]。羊水粪染如果发生在第二产程中多数以中性粒细胞浸润、渗出、细胞水肿改变为主，容易引起胎儿急性缺血缺氧，造成胎儿窘迫；如果发生在活跃期或破膜以前，则会出现慢性炎细胞浸润、合体细胞结节增多、绒毛间质纤维化等，导致胎儿宫内慢性缺血缺氧[7]。病变严重导致失代偿时最终引起胎儿窘迫、新生儿窒息、新生儿肺炎等不良妊娠结局，并可能与远期并发症脑瘫密切相关[5,8-9]。还有研究[10]显示发生胎盘钙化的病例更容易出现胎儿窘迫和新生儿窒息。还有研究[11]表明羊水污染是造成新生儿吸入性肺炎的主要产科因素，发生率高达占48.63%，具体机制可能是当胎儿在宫内出现急性、慢性缺氧时，呼吸动作加深吸入粪染的羊水。分娩时由于呼吸道清理不彻底会将粪染的羊水吸入呼吸道深部，羊水中的化学物质会刺激气道黏膜，黏膜充血水肿，炎性渗出，导致管腔狭窄、呼吸困难，先表现为新生儿窒息，随后出现吸入性肺炎[11]。因此，羊水粪染的胎盘病理变化与妊娠结局有着密切的关系，其病理变化使胎儿窘迫、新生儿窒息、吸入性肺炎、缺血缺氧性脑病等不良妊娠结局的发生率显著增高。本组资料显示：观察组中胎儿窘迫、吸入性肺炎、新生儿窒息等不良妊娠结局的发生率明显高于对照组，差异具有统计学意义。

在临床工作中，对羊水粪染者胎盘进行全面的病理检查，对不良妊娠结局的防治有重要的指导意义，同时可以为有争议性的医疗诉讼案提供重要的证据[12]。因此，临床必须重视羊水粪染胎盘病理检查，及时发现胎盘的异常病理改变，才能确定母儿不良结局的因素，提高诊疗的水平，指导临床对产妇及新生儿的诊断与治疗[13]。

参考文献

1. 陈婵. 羊水粪染与胎儿宫内窘迫关系的临床观察[J]. 中外医疗, 2011, 30(31): 48-49.
   CHEN Chan. Clinical observation of amniotic fluid and fetal distress between the Chinese and Western medical treatment[J]. China Foreign Medical Treatment, 2011, 30(31): 48-49.
2. Hutton EK, Thorpe J. Consequences of meconium stained amniotic fluid: what does the evidence tell us?[J]. Early Hum Dev, 2014, 90(7): 333-339.
3. Low JA, Killen H, Derrick EJ. The prediction and prevention of intrapartum fetal asphyxia in preterm pregnancies[J]. Am J Obstet Gynecol, 2002, 186(2): 279-282.
4. 索海燕, 刘增佑, 陆奕华. 羊水粪染与新生儿窒息及胎盘病理检查的关系[J]. 实用临床医学, 2014, 15(7): 62-63.
   SUO Haiyan, LIU Zengyou, LU Yihua. The relationship between meconium stained amniotic fluid and neonatal asphyxia and placental pathology[J]. Practical Clinical Medicine, 2014, 15(7): 62-63.
5. 索冬梅, 曾萌, 吴雪莉. 259例胎膜早破胎盘病理改变及妊娠结局[J]. 中国生育健康杂志, 2011, 22(15): 302-303.
   SUO Dongmei, ZENG Meng, WU Xueli. Pathological changes of placenta and pregnancy outcome in 259 cases of premature rupture of membranes[J]. Chinese Journal of Reproductive Health, 2011, 22(15): 302-303.
6. 马俊瑛, 叶华珍, 肖玲. 123例新生儿窒息与羊水污染及胎心监护等相关性探讨[J]. 中国妇幼保健, 2006, 21(1): 64-65.
   MA Junying, YE Huazhen, XIAO Ling. Investigation of the relationship between neonatal asphyxia and amniotic fluid pollution and fetal heart rate monitoring in 123 cases[J]. Maternal & Child Health Care of China, 2006, 21(1): 64-65.
7. 陈丽芬, 耿春惠, 张丽燕. 羊水胎粪污染程度和持续时间与胎盘病理改变的关系[J]. 临床医学工程, 2015, 22(10): 1367-1368.
   CHEN Lifen, GENG Chunhui, ZHANG Liyan. Relationship between the degree and duration of meconium-stained amniotic fluid and pathological changes of the placenta[J]. Clinical Medical Engineering, 2015, 22(10): 1367-1368.
8. 石岩, 漆洪波. 宫内感染与脑瘫[J]. 实用妇产科杂志, 2009, 25(8): 458-459.
   SHI Yan, QI Hongbo. Intrauterine infection and cerebral palsy[J]. Journal of Practical Obstetrics and Gynecology, 2009, 25(8): 458-459.

9. 古雅莉. 高危围生儿胎盘病理学观察的临床意义[J]. 中国妇幼保健, 2001, 19(5): 76-77.
GU Yali. Placenta pathology observation of high-risk infants in perinatal period[J]. Maternal & Child Health Care of China, 2001, 19(5): 76-77.
10. 丁云. 胎儿窘迫与胎盘钙化的关系[J]. 中国实用医刊, 2008, 35(9): 47-48.
DING Yun. The relationship between fetal distress and placental calcification[J]. China Practical Journal of Medicine, 2008, 35(9): 47-48.
11. 杨文升. 146例新生儿吸入性肺炎发病原因与诊治探讨[J]. 右江医学, 2010, 38(3): 297-298.
YANG Wensheng. Diagnosis and treatment of 146 cases of neonatal pneumonia[J]. Youjiang Medical Journal, 2010, 38(3): 297-298.
12. 韦慈, 连冬梅, 陆龙勤, 等. 2000例胎盘病理检查分析[J]. 广西医科大学学报, 2008, 25(4): 625-626.
WEI Ci, LIAN Dongmei, LU Longqin, et al. Pathological analysis of 2 000 cases of placenta[J]. Journal of Guangxi Medical University, 2008, 25(4): 625-626.
13. 郑文新, 沈丹华, 郭东辉. 妇产科病理学[M]. 北京: 科学出版社, 2013.
ZHENG Wenxin, SHEN Danhua, GUO Donghui. Gynecologic and obstetric pathology[M]. Beijing: Science Press, 2013.

本文引用：冯瑶, 肖虹, 郑绘霞, 阴琰, 梁钢. 羊水粪染胎盘临床病理分析[J]. 临床与病理杂志, 2017, 37(10): 2125-2129. doi: 10.3978/j.issn.2095-6959.2017.10.018
Cite this article as: FENG Yao, XIAO Hong, ZHENG Huixia, YIN Yan, LIANG Gang. Clinicopathological analysis of meconium stained placenta[J]. Journal of Clinical and Pathological Research, 2017, 37(10): 2125-2129. doi: 10.3978/j.issn.2095-6959.2017.10.018