doi: 10.3978/j.issn.2095-6959.2018.06.009
View this article at: http://dx.doi.org/10.3978/j.issn.2095-6959.2018.06.009

AKR1B10 在肝癌和肝病变中的表达及其临床意义

曲丹华[1]，王春宇[2]，王学敏[3]，信瑞[4]

(1. 吉林大学第二医院呼吸与危重症医学科，长春 130021；2. 吉林大学第二医院放疗科，长春 130021；3. 陕西省肿瘤医院放疗医院放射治疗科，西安 710000；4. 吉林大学第二医院放射线科，长春 130021)

[摘　要]　**目的：**探究醛酮还原酶家族1成员10(Aldo-keto reductase family 1 member B10，AKR1B10)在肝癌和肝病变组织中的表达情况，阐明AKR1B10在肝癌发病过程中的作用。**方法：**收集2013年3月至2016年5月间吉林大学第二医院肝胆外科收集的石蜡包埋病理切片和相关病理资料127例，其中肝癌61例、肝良性非肿瘤性病变54例及肝良性占位性病变12例，采用免疫组织化学方法检测AKR1B10在肝癌组织、肝良性非肿瘤性病变组织和肝良性占位性病变组织中的表达，分析其与其他临床病理资料的相关性。**结果：**肝良性占位性病变组织、肝良性非肿瘤性病变组织和肝癌组织中AKR1B10依次升高，3组间差异均有统计学意义(P<0.05)。肝良性非肿瘤性病变组织中AKR1B10与患者的年龄、性别、吸烟、饮酒等临床资料无相关性(P>0.05)；与血清甲胎蛋白水平和肝细胞脂肪变性比例呈正相关(r=0.539，P=0.002；r=0.306，P=0.004)。**结论：**AKR1B10在肝癌组织和肝良性非肿瘤性病变组织中呈现高表达，并与甲胎蛋白水平和肝细胞脂肪变性比例呈正相关，可成为肝癌早期诊断的分子标志物。

[关键词]　AKR1B10；肝癌；免疫组织化学；临床意义

Expression and clinical significance of AKR1B10 in hepatocarcinogenesis

QU Danhua[1], WANG Chunyu[2], WANG Xuemin[3], XIN Rui[4]

(1. Department of Respiration and Critical Disease, 2nd Hospital Affiliated to Jilin University, Changchun 130021; 2. Department of Radiotherapy, 2nd Hospital Affiliated to Jilin University, Changchun 130021; 3. Department of Radiotherapy, the Tumor Hospital of Shaanxi Province, Xi'an 710000; 4. Department of Radiology, 2nd Hospital Affiliated to Jilin University, Changchun 130021, China)

Abstract　**Objective:** To investigate the expression level of Aldo-keto reductase family 1 member B10 (AKR1B10) in hepatocellular carcinoma and ominous liver lesions, and to evaluate the role of AKR1B10 in the pathogenesis of hepatocellular carcinoma. **Methods:** Paraffin-embedded sections and pathological data were collected from 127 patients between March 2013 and May 2016 in the Second Hospital of Jilin University, including 61 cases of hepatocellular carcinoma tissue, 54 cases of hepatic benign non-tumor lesions and 10 benign liver lesions. Immunohistochemistry was used to detect the expression of

收稿日期 (Date of reception)：2018–03–22
通信作者 (Corresponding author)：信瑞，Email: xin-1017@163.com

AKR1B10 in hepatocellular carcinoma tissue, hepatic benign non-tumor lesions and benign liver lesions. **Results:** The expression levels of AKR1B10 in benign liver lesions, hepatic benign non-tumor lesions and hepatocellular carcinoma tissue were increased in turn, the difference among three groups were statistically significant (P<0.05). In hepatic benign non-tumor lesions, the expression level of AKR1B10 had no correlation with patients clinical data including age, gender, smoking, drinking (P>0.05); but had positively correlated relationship with serum AFP levels and hepatic steatosis (r=0.539, P=0.002; r=0.306, P=0.004). **Conclusion:** AKR1B10 presents high expression in hepatocellular carcinoma and hepatic benign non-tumor lesions tissue, and is positively correlated with and AFP level and hepatic steatosis which may play an important role in the pathogenesis of hepatocellular carcinoma.

Keywords AKR1B10; hepatocellular carcinoma; immunohistochemistry; clinical significance

肝癌是全世界发病率居第5位的恶性肿瘤，其病死率仅次于肺癌和胃癌，居第3位[1]。多数肝癌患者确诊时已处于肿瘤晚期，确诊后缺乏有效治疗手段是肝癌死亡居高不下的重要因素之一，因此如何早期诊断和发现肝癌一直是肝癌防治的难点和热点。70%~90%的肝癌患者在肝癌发生前均有慢性肝病和肝硬化病史[2]。这些慢性疾病是肝癌发病的危险因素，可能引发肝细胞的恶性转化，筛选该阶段表达水平改变的蛋白，有可能成为新的诊断早期肝癌的分子标志物或防治靶点。

醛酮还原酶家族1成员10(Aldo-keto reductase family 1 member B10，AKR1B10)是醛酮还原酶超家族的一员，属于NAD(P)H依赖的氧化还原酶，通过还原羰基和调节脂肪代谢促进细胞生存，调节维甲酸信号通路参与肿瘤的增殖和发展[3]。AKR1B10主要在正常人小肠和结肠中表达，在肝癌和肺癌中过度表达，但在肝癌发生发展过程中研究较少[4]。本研究探究AKR1B10在肝癌、肝良性非肿瘤性病变及肝良性占位性病变组织中的表达，并分析其与患者临床病理资料的相关性，旨在为AKR1B10应用于肝癌防治提供实验依据和理论基础。

1 资料与方法

1.1 一般资料

2013年3月至2016年5月间吉林大学第二医院肝胆外科手术切除的标本127例，其中肝癌组织61例，肝良性非肿瘤性病变组织54例，肝良性占位性病变组织12例。所有组织均经组织病理学确诊，术前未经放疗、化疗及免疫治疗。所有研究样本采集经过吉林大学第二医院医学伦理委员会批准。根据WHO规定的肿瘤细胞分化程度规定，肝癌组包含低分化组21例、中分化组25例、高分化组15例，其中男43例，女18例，年龄38~82岁。肝良性非肿瘤性病变组包括慢性肝炎患者38例和肝硬化患者16例，具体临床资料见表1。肝良性占位性病变组织包括肝血管瘤6例，肝脓肿3例，肝囊肿3例，其中男7例，女5例，年龄41~78岁。3组患者间年龄和性别差异无统计学意义(P>0.05)，所有患者排除其他疾病干扰，如急慢性代谢性疾病、传染病自身免疫性疾病和循环系统疾病等。

表1 肝良性非肿瘤性病变组患者的临床资料(n=54)

Table 1 Clinical data of patients with hepatic benign non-tumor lesions (n=54)

临床资料	数值
年龄/岁	66 (37~81)
性别(男/女)	41/13
饮酒(是/否)	25/29
吸烟(是/否)	37/17
肝炎(乙型/丙型/其他)	12/26/16
白蛋白/($g·mL^{-1}$)	3.7 (3.1~5.3)
ALT/($IU·L^{-1}$)	47 (7~236)
血小板计数/($10^4·μL^{-1}$)	14.6 (6.5~51.4)
总胆红素/($mg·L^{-1}$)	7.6 (3.3~19.7)
前凝血酶时间/%	91 (68~136)
甲胎蛋白/($ng·mL^{-1}$)	13 (2~60514)
凝血酶原/($mAU·mL^{-1}$)	184 (0~129000)
纤维化阶段(F0–1/F2/F3/F4)	16/13/9/16
脂肪变性/%	1.5 (0.0~24.2)

1.2 试剂和方法

兔抗鼠AKR1B10单克隆抗体和EliVision两步免疫组织化学试剂盒购自美国Abgent公司，苏木精、二甲苯、磷酸盐缓冲液、抗原修复液等试剂

购自北京索莱宝生物科技有限公司。免疫组织化学法按严格按照EliVision试剂盒说明书进行，兔抗鼠AKR1B10单克隆抗体工作液滴度1:100。采用EnVision法染色，组织切片经常规石蜡切片脱蜡去水后，对组织抗原进行相应的微波修复；AKR1B10一抗4 ℃孵育过夜，二抗37 ℃孵育30 min；DAB染色液显色，苏木精衬染后常规脱水，透明封片；PBS一抗作为阴性对照，试剂盒自带阳性样品为阳性对照。

1.3 免疫组织化学结果判定

AKR1B10抗体在细胞质内呈现的棕色颗粒为阳性信号。采用双盲法在400倍光镜视野下观察切片，每张切片随机取10个视野计算染色强度和阳性细胞比例。根据细胞染色强度分为4级，无着色为阴性(0分)；淡黄色为弱阳性(1分)；棕黄色为中阳性(2分)；棕褐色为强阳性(3分)。染色强度=$\Sigma[(0\times F_0)+(1\times F_1)+(2\times F_2)+(3\times F_3)]$，$F_i$=10×视野数%(i=0，1，2，3)。

1.4 统计学处理

应用SPSS 15.0统计软件完成数据分析，计量资料以中位数(范围)表示，Mann-Whitney *U*-检验和Kruskal-Wallis检验用于两组计量资料比较，单变量回归分析用于分析AKR1B10表达与其它临床资料的相关性，$P<0.05$表示差异有统计学意义。

2 结果

2.1 AKR1B10 在不同肝组织中的表达

免疫组织化学结果显示：12例肝良性占位性病变患者中仅有1例呈现AKR1B10阳性染色，而54例肝良性非肿瘤性病变患者中有42例呈现阳性染色，61例肝癌患者均呈现阳性染色。染色强度评价显示：肝癌组AKR1B10染色强度和阳性细胞比例均明显高于肝良性非肿瘤性病变组和肝良性占位性病变组($P<0.01$)，同时肝良性非肿瘤性病变组又明显高于肝良性占位性病变组($P<0.01$，表2，图1)。

表2 AKR1B10在不同肝组织中的表达

Table 2 Expression of AKR1B10 in different liver tissues

组别	*n*	细胞染色强度评分	阳性细胞比例/%
肝良性占位性病变	12	0.08 (0.00~1.07)	0.1 (0~1.1)
肝良性非肿瘤性病变	54	0.43** (0.00~1.94)	5.3** (0~67.2)
肝癌	61	1.78**## (0.48~2.85)	69.3**## (9.8~97.6)

与肝良性占位性病变组比较，**$P<0.01$；与肝良性非肿瘤性病变比较，##$P<0.01$。

Compared with benign liver lesions, **$P<0.01$; compared with hepatic benign non-tumor lesions, ##$P<0.01$.

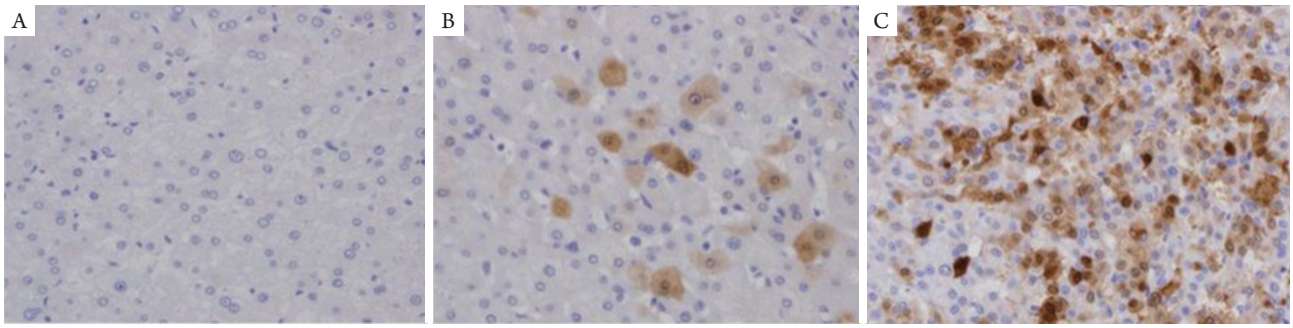

图1 不同肝组织中AKR1B10的免疫组织化学染色(EnVision，×100)

Figure 1 Immunohistochemical staining of AKR1B10 in different liver tissues (EnVision, ×100)

棕色颗粒为AKR1B10显色。(A)肝良性占位性病变组织；(B)肝良性非肿瘤性病变；(C)肝癌组织。

Brown granules are the straining of AKR1B10. (A) Benign liver lesions; (B) Hepatic benign non-tumor lesions; (C) Liver cancer tissue.

2.2 AKR1B10 表达与肝良性非肿瘤性病变的临床病理特征的相关性

单变量分析显示：肝良性非肿瘤性病变患者的年龄、性别、吸烟、饮酒、是否感染乙/丙肝病毒、血清白蛋白、谷丙转氨酶、血小板数、总胆红素、凝血酶原、肝纤维化阶段等临床资料与AKR1B10表达无相关性(P>0.05)；其甲胎蛋白水平和肝细胞脂肪变性比例与AKR1B10表达呈正相关(r=0.539，P=0.002；r=0.306，P=0.004；表3)。

表3 AKR1B10表达与肝脏良性非肿瘤性病变患者临床资料的相关性

Table 3 Correlation between AKR1B10 expression and clinical data of patient with hepatic benign non-tumor lesions

临床资料	r	P
年龄	−0.109	0.403
男性比例	0.033	0.802
饮酒	0.069	0.598
吸烟	0.003	0.980
乙肝病毒	−0.148	0.275
丙肝病毒	−0.111	0.395
白蛋白	−0.160	0.218
谷丙转氨酶	0.133	0.305
血小板数	−0.173	0.182
总胆红素	−0.068	0.604
前凝血酶时间	−0.105	0.427
甲胎蛋白	0.539	0.002
凝血酶原	−0.100	0.466
纤维化阶段	0.130	0.318
脂肪变性	0.306	0.004

3 讨论

肝癌在我国属于发病率排名前3位的肿瘤，乙肝的高发率导致每年我国肝癌新发病例和死亡人数均居世界首位[5]。然而由于肝癌发病比较隐蔽，多数患者确诊时已处于晚期，导致肝癌预后极差，为人民的健康和社会经济带来很大负担。AKR1B10是人类醛糖还原酶AKR1B家族的成员之一，能催化多种内源性和外源性醛/酮以来NAD(P)H的还原反应，具有解毒功能，能维持细胞生存；此外，AKR1B10能通过调节脂肪代谢和维甲酸信号通路调控细胞的增殖和分化，在肿瘤细胞的增殖中起很大作用[6-7]。在正常人中，AKR1B10在小肠和结肠中表达，在胸腺、前列腺和睾丸组织中存在少量表达，在其他人体组织的表达均呈阴性[8]。AKR1B10在肝癌、肺癌、乳腺癌、结肠癌等多种肿瘤中均呈高表达，提示它与人类癌症存在相关性[9]。Maida等[10]研究发现AKR1B10蛋白在人正常肝、癌旁肝及肝癌组织中的表达水平依次升高，在肝癌尤其是血清甲胎蛋白阴性的肝癌组织中表达率较高，提示它在肝癌的早期诊断和预后评估等方面具有潜在的临床应用价值。韦薇等[11]研究报道：应用siRNA技术沉默肝癌细胞中AKR1B10 的表达后，肝癌细胞增殖相关基因的表达下调，而促凋亡基因的表达上调，提示AKR1B10可能通过改变凋亡相关基因表达参与肝癌细胞的增殖的调控。然而，AKR1B10是否参与慢性肝炎和肝硬化向肝癌的恶性转化仍缺乏文献报道。

本研究收集38例慢性肝炎患者和16例肝硬化患者的病理组织切片作为肝良性非肿瘤性病变组，选择肝血管瘤、肝脓肿及肝囊肿患者的肝切片作为肝良性占位性病变组，免疫组织化学结果显示：肝癌组AKR1B10表达水平明显高于肝良性非肿瘤性病变组和肝良性占位性病变组，且肝良性非肿瘤性病变组达水平明显高于肝良性占位性病变组。这提示AKR1B10在肝细胞的恶性转化中发挥重要作用，并且在慢性肝炎和肝硬化患者中的表达仍显著高于正常肝组织，可作为肝癌早期诊断的分子标志物。原发性肝癌患者大多数都有HBV感染、肝硬化等慢性肝病背景，AKR1B10在肝癌发生前的患者中的表达也得到了学界关注。日本学者[12]研究了48例乙肝患者的基因表达谱，发现乙肝患者AKR1B10表达上调，且其表达水平与肝癌标志物水平呈正相关。本研究分析了肝良性非肿瘤性病变组患者AKR1B10表达与其临床病理资料的相关性，发现AKR1B10表达与吸烟、饮酒、血清白蛋白和肝组织纤维化等因素没有相关性，而与血清甲胎蛋白水平、细胞脂肪变性呈正相关。血清甲胎蛋白水平是当前肝癌的主要诊断手段之一，提示AKR1B10可作为肝细胞恶性转化中又一标志物。临床中相当数量的肝癌患者血清甲胎蛋白呈阴性或者检测值较低，有研究[13]报道AKR1B10诊断肝癌时准确率优于甲胎蛋白，为此AKR1B10可能与甲胎蛋白联合检测提高早期肝癌检出率。AKR1B10能通过与乙酰辅酶A羧化酶α形成蛋白复合物，提高乙酰辅酶A羧化酶α的稳定性，从而调控构成细胞膜的结构单元和脂质第二信使的前体合成，促进细胞脂质合成[14]。AKR1B10与细胞

脂肪变性的相关性提示其可能通过刺激脂质合成促进肝癌细胞的生长、分化和增殖。

总之，AKR1B10在肝癌和肝癌非良性病变组织中呈现高表达，有可能成为新的肝癌早期诊断的分子标志物，丰富肝癌诊断指标的选择与组合，有助于提高肝癌早期诊断率。

参考文献

1. Arzumanyan A, Reis HM, Feitelson MA, et al. Pathogenic mechanisms in HBV-and HCV-associated hepatocellular carcinoma[J]. Nature Reviews Cancer, 2013, 13(2): 123-135.
2. El-Serag HB. Epidemiology of viral hepatitis and hepatocellular carcinoma[J]. Gastroenterology, 2012, 142(6): 1264-1273.
3. Jumper N, Hodgkinson T, Arscott G, et al. The Aldo-keto reductase AKR1B10 is up-regulated in keloid epidermis, implicating retinoic acid pathway dysregulation in the pathogenesis of Keloid disease[J]. Journal of Investigative Dermatology, 2016, 136(7): 1500-1512.
4. 何鑫, 李泽中, 张西臣, 等. AKR1B10基因过表达载体的构建及其在乳腺癌 MCF-7 细胞中的表达[J]. 吉林大学学报(医学版), 2012, 38(3): 465-470.
   HE Xin, LI Zezhong, ZHANG Xichen, et al. Construction of overexpression vector of AKR1B10 gene and expression in breast cancer MCF-7 cells[J]. Journal of Jilin University. Medical Edition, 2012, 38(3): 465-470.
5. 陈建国, 陈万青, 张思维, 等. 中国2003-2007年肝癌发病率与死亡率分析[J]. 中华流行病学杂志, 2012, 33(6): 547-553.
   CHEN Jianguo, CHEN Wanqing, ZHANG Siwei, et al. Incidence and mortality of Hver cancer in China: an analysis on data from the National Registration System between 2003 and 2007[J]. Chinese Journal of Epidemiology, 2012, 33(6): 547-553.
6. He YC, Shen Y, Cao Y, et al. Overexpression of AKR1B10 in nasopharyngeal carcinoma as a potential biomarker[J]. Cancer Biomark, 2016, 16(1): 127-135.
7. Endo S, Hu D, Suyama M, et al. Synthesis and structure—activity relationship of 2-phenyliminochromene derivatives as inhibitors for Aldo-keto reductase (AKR) 1B10[J]. Bioorg Med Chem, 2013, 21(21): 6378-6384.
8. Ohashi T, Idogawa M, Sasaki Y, et al. AKR1B10, a transcriptional target of p53, is downregulated in colorectal cancers associated with poor prognosis[J]. Mol Cancer Res, 2013, 11(12): 1554-1563.
9. Liu Z, Yan R, Al-Salman A, et al. Epidermal growth factor induces tumour marker AKR1B10 expression through activator protein-1 signalling in hepatocellular carcinoma cells[J]. Biochem J, 2012, 442(2): 273-282.
10. Maida M, Orlando E, Cammà C, et al. Staging systems of hepatocellular carcinoma: a review of literature[J]. World J Gastroenterol, 2014, 20(15): 4141-4150.
11. 韦薇, 梁宏洁, 崔杰锋, 等. 醛酮还原酶1B10基因沉默对MHCC97H细胞生长和基因表达的影响[J]. 中华肝脏病杂志, 2010, 18(9): 666-671.
    WEI Wei, LIANG Hongjie, CUI Jiefeng, et al. Effects ofAKR1B10 gene silence on the growth and gene expression of HCC cell line MHCC97H[J]. Chinese Journal of Liver Disease, 2010, 18(9): 666-671.
12. Mori M, Genda T, Ichida T, et al. Aldo-keto reductase family 1 member B10 is associated with hepatitis B virus-related hepatocellular carcinoma risk[J]. Hepatol Res, 2017, 47(3): E85-E93.
13. Beggs KM, McGreal SR, McCarthy A, et al. The role of hepatocyte nuclear factor 4-alpha in perfluorooctanoic acid and perfluorooctanesulfonic acid-induced hepatocellular dysfunction[J]. Toxicol Appl Pharmacol, 2016, 304: 18-29.
14. Wunder DM, Bersinger NA, Yared M, et al. Statistically significant changes of antimüllerian hormone and inhibin levels during the physiologic menstrual cycle in reproductive age women[J]. Fertil Steril, 2008, 89(4): 927-933.

本文引用：曲丹华, 王春宇, 王学敏, 信瑞. AKR1B10在肝癌和肝病变中的表达及其临床意义[J]. 临床与病理杂志, 2018, 38(6): 1190-1194. doi: 10.3978/j.issn.2095-6959.2018.06.009

Cite this article as: QU Danhua, WANG Chunyu, WANG Xuemin, XIN Rui. Expression and clinical significance of AKR1B10 in hepatocarcinogenesis[J]. Journal of Clinical and Pathological Research, 2018, 38(6): 1190-1194. doi: 10.3978/j.issn.2095-6959.2018.06.009