

doi: 10.3978/j.issn.2095-6959.2020.01.038

View this article at: <http://dx.doi.org/10.3978/j.issn.2095-6959.2020.01.038>

内含脑膜瘤 / 脑膜增殖成分的儿童睾丸畸胎瘤 1 例

方园, 王一真

(安徽省儿童医院病理科, 合肥 230051)

[摘要] 内含脑膜瘤/脑膜增殖成分的睾丸畸胎瘤非常罕见。组织学上除分化成熟的成分外, 还包含与周围神经节及神经胶质相邻的脑膜瘤/脑膜增殖区域。免疫组织化学显示瘤细胞SSTR2A和PR强阳性、EMA弱阳性。临床确诊需结合组织学观察和免疫组织化学检测。

[关键词] 睾丸畸胎瘤; 脑膜瘤/脑膜增殖; 儿童

Testicular teratoma with meningothelial proliferation: A case report

FANG Yuan, WANG Yizhen

(Department of Pathology, Anhui Provincial Children's Hospital, Hefei 230051, China)

Abstract Meningothelial proliferation in teratoma of the testis is rare and occurs in adults. Beside the well-differentiated components, the testicular teratoma contained a focal area of meningeal proliferative cells adjacent to peripheral nerve and glial elements. Immunohistochemically, these cells were strongly positive for somatostatin receptor 2A (SSTR2A) and progesterone receptor (PR), while weakly positive for epithelial membrane antigen (EMA). It should be paid attention to diagnosing and differentiating the lesion from morphological mimics and metastatic meningiomas.

Keywords testicular teratoma; meningothelial proliferation; pediatrics

内含脑膜瘤/脑膜增殖成分的睾丸畸胎瘤非常罕见, 目前仅国外有2例成人病例的报道^[1-2]。近期, 笔者诊断了1例儿童病例, 其基本临床表现与成熟的睾丸畸胎瘤相似, 确诊仍需组织学观察及免疫组织化学检测, 其是否会对患者预后产生影响尚需进一步观察。

1 临床资料

患儿, 男, 12岁, 因“阴茎外观短小12年”于2018年8月12日就诊于安徽省儿童医院。体格检查: 阴茎外观短小, 包皮呈鸟嘴样堆积于阴茎前端, 向耻骨方向推阴茎根部皮肤, 阴茎体完全

收稿日期 (Date of reception): 2019-03-26

通信作者 (Corresponding author): 方园, Email: 522656049@qq.com

显露,发育可,放手后缩回皮下,双侧睾丸位于阴囊内,右侧睾丸质硬,左侧如常。B超示:双侧睾丸均位于阴囊内,左侧约2.3 cm×1.3 cm,右侧约2.9 cm×1.8 cm,双侧睾丸包膜完整,左侧睾丸实质回声均匀,右侧睾丸实质内可见一大小约1.8 cm×1.4 cm×1.3 cm的不均质回声区,内可见强回声团块及低回声区,边界欠清,形态不规则,彩色多普勒血流显像(color doppler flow imaging, CDFI)示:右侧睾丸不均质回声区内可见点状彩色血液信号,余睾丸实质及左侧睾丸内均可见点状血流信号。MRI示:右侧阴囊体积稍大,内见混杂信号包块,呈长T1长T2信号为主,大小约1.7 cm×1.7 cm×1.3 cm,其间可见条片状更长T1短T2信号区及点片状短T1信号,磁共振弥散加权成像(diffusion weighted imaging, DWI)呈偏低信号,静脉注入造影剂钆-二乙三胺五醋酸(Gadolinium-DTPA, Gd-DTPA)后病灶不均质强化,其内可见多发性低信号未强化区,双侧腹股沟区未见明显肿大淋巴结。肿瘤五项示:甲胎蛋白(AFP)1.30 ng/mL(正常值:0~8.0 ng/mL)、癌胚抗原(CEA)1.10 ng/mL(正常值:0~5 ng/mL)、总β-人绒毛膜促性腺激素(THCG)0.7 mIU/mL(正常值:0~10 mIU/mL)、铁蛋白(Ferritin)106.40 ng/mL(正常值:22~322 ng/mL)、神经元特异性烯醇化酶(NSE)21.50 μg/L(正常值:0~16.3 μg/L)。余均为阴性且无家族史。患儿于2018年8月16日在静吸复合(喉罩)麻醉下行“睾丸肿瘤切除术”。2018年8月19日出院,随访至今,患儿恢复良好,无转移或复发。

术中标本送病理行冰冻及常规检查,肉眼检查:灰白椭圆形组织1块,大小约2.0 cm×1.5 cm×1.0 cm,包膜完整,切面大部分实性、灰白,可及骨组织;部分囊性,囊腔直径0.5 cm,内含黏液。显微镜下可见瘤体由周边正常的睾丸生精小管包绕,病变区主要由多种成熟组织组成,如鳞状上皮、呼吸道和胃肠道上皮、纤维、脂肪、骨及软骨(图1)。除这些分化成熟的组分外,还观察到一片与周围神经节和神经胶质相邻的脑膜瘤/脑膜增殖区域(图2),排列成漩涡状、束状或簇状结构,瘤细胞似蛛网膜细胞样,大小一致,偏梭形,核卵圆形,细胞质红染、边界不清,并可见较多砂砾体散在于细胞簇之间(图3),与发生

于中枢神经系统的典型脑膜瘤形态一致^[3]。免疫组织化学上,瘤细胞呈生长抑素受体2A(SSTR2A)(图4)和孕酮受体(PR)强阳性(图5),上皮膜抗原(EMA)弱阳性(图6),S-100蛋白、细胞角蛋白(CK)、结蛋白(Desmin)、突触素(Syn)和嗜铬粒蛋白A(CgA)均阴性(表1)。结合组织学图像及免疫组织化学标记,最终病理诊断为(右侧)内含脑膜瘤/脑膜增殖成分的睾丸畸胎瘤。

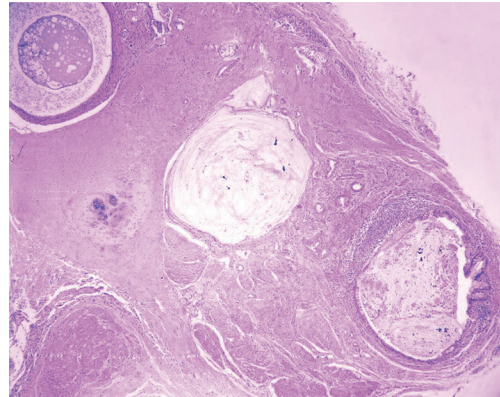


图1 瘤体内含分化成熟的扩张腺体、肌纤维及软骨等成分,周围残存少量正常睾丸生精小管(HE, ×40)

Figure 1 Representative micrographs shows well-differentiated glandular epithelium, muscle fiber and cartilage are surrounded by a small number of testicular seminiferous tubules (HE, ×40)

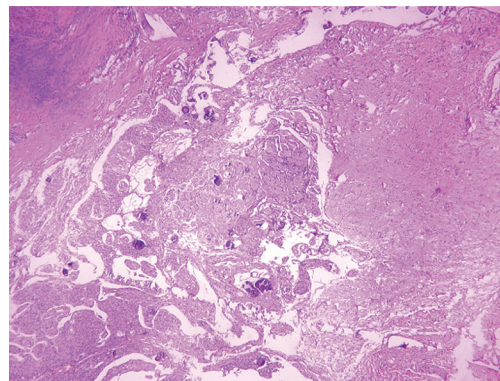


图2 与周围神经节及神经胶质相邻的一片脑膜瘤/脑膜增殖区域(HE, ×40)

Figure 2 Representative micrographs showing an area of meningothelial proliferation in close proximity of peripheral nerve and glial elements (HE, ×40)

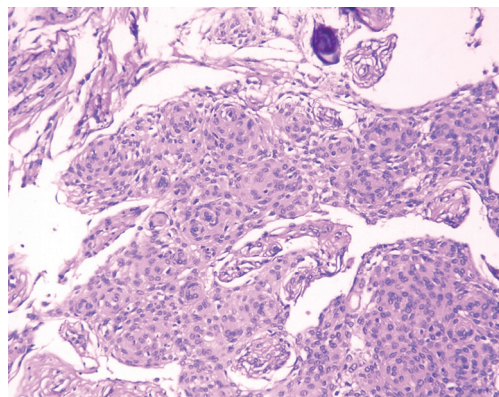


图3 瘤细胞增生呈旋涡状结构, 内散在砂砾体(HE, × 200)
Figure 3 Fascicular growth pattern with whorl formation and psammoma body are displayed in detail (HE, × 200)

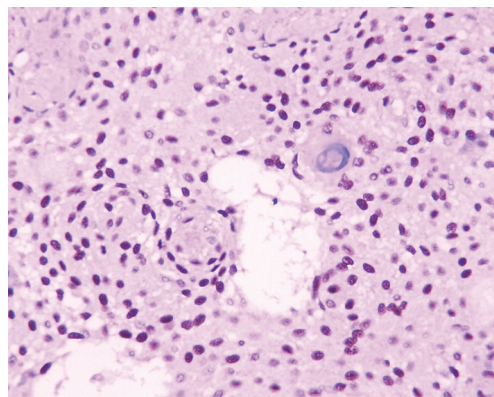


图5 免疫组织化学染色示PR呈胞核强阳性(SP, × 400)
Figure 5 Proliferating meningothelial cells express strong nucleic positivity for PR (SP, × 400)

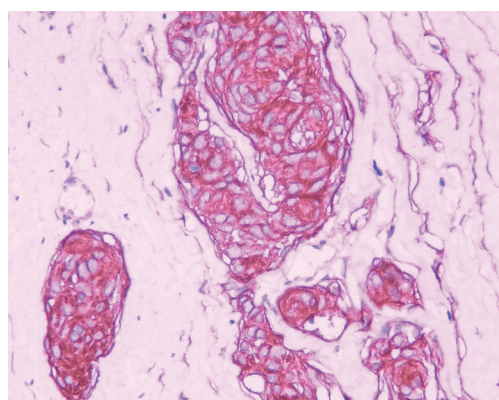


图4 免疫组织化学染色示SSTR2A呈胞质弥漫阳性(SP, × 400)
Figure 4 Representative micrographs shows diffuse cytoplasmic staining of SSTR2A in proliferating cells (SP, × 400)

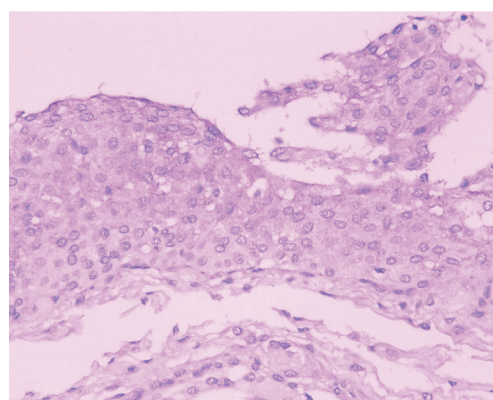


图6 免疫组织化学染色示EMA呈包膜弱阳性(SP, × 400)
Figure 6 Immunohistochemical staining of EMA shows that proliferating cells are weakly positive in cell membrane (SP, × 400)

表1 本例及已报道病例的临床病理资料

Table 1 Clinicopathological data of this case and reported cases

序号	第一作者	年龄/岁	部位(左/右睾丸)	组织学特征	免疫组织化学特征
1	方园(本文)	12	右	鳞状上皮、呼吸道和胃肠道上皮、纤维、脂肪、骨及软骨; 与周围神经节和神经胶质相邻的脑膜瘤/脑膜增殖区域, 散在砂砾体	强阳性: SSTR2A, PR; 弱阳性: EMA; 阴性: S-100, CK, Desmin, Syn, CgA
2	Michal	52	右	平滑肌、前列腺、胃肠道腺体、支气管上皮及软骨; 与周围神经和神经胶质靠近的脑膜瘤结节, 大量砂砾体	阳性: EMA; 阴性: S-100, CK, GFAP
3	Shelekhova	34	右	肠道、呼吸道上皮、皮肤及其附属器; 外周神经与神经胶质附近脑膜增殖成分, 可见砂砾体	阳性: EMA, claudin; 阴性: S-100, CK, Desmin, CgA

2 讨论

据统计^[4], 在儿童睾丸肿瘤中, 畸胎瘤约占半数。然而, 关于睾丸畸胎瘤中内含脑膜瘤/脑膜增殖成分的报道甚少, 目前国内尚无相关报道。国外仅Michal^[1]发现1例52岁男性的右侧睾丸畸胎瘤中含有类似脑膜瘤结节; Shelekhova等^[2]也报道了1例34岁男性病例。因此, 本例所见内含脑膜瘤/脑膜增殖成分的睾丸畸胎瘤应是首次报道的儿童病例。组织学上, 本例睾丸畸胎瘤包含与周围神经节和神经胶质成分相邻的脑膜瘤/脑膜增殖区域, 表现为增生的梭形细胞排列成漩涡状, 并有数个砂砾体散在于脑膜皮细胞簇中, 与之前的报道一致。但在免疫组织化学上, 瘤细胞表达结果存在细微差异, 尤其是EMA的表达情况, 与Michal^[1]和Shelekhova等^[2]的报道中EMA阳性相比, 本例患儿仅呈弱阳性。根据WHO神经系统肿瘤病理学和遗传学^[3], 虽然最常用于诊断脑膜瘤的免疫组织化学标志物就是EMA和PR, 然而临床上并非所有脑膜瘤都会只表达EMA^[5]。脑膜瘤细胞来源于脑膜皮细胞(即蛛网膜细胞), 与滑膜、间皮一样具有双向分化的特点, 其上皮成分通常由间叶分化而来, 导致Vimentin在各型脑膜瘤中均可阳性表达, 而EMA只在大部分中表达, 因此本例EMA弱阳性表达可能是只有少量间叶成分向上皮分化的结果。最近研究^[6]发现: SSTR2A作为脑膜瘤的诊断标志物比EMA更具敏感性和特异性。笔者在2次EMA表达弱阳性的情况下, 加做了SSTR2A染色, 结果显示瘤细胞呈SSTR2A强阳性, 进一步证明了本例脑膜瘤/脑膜增殖区域的组织来源。

此外, 睾丸畸胎瘤中的脑膜瘤/脑膜增殖成分应与一些形态相似的肿瘤以及转移性脑膜瘤鉴别。如神经束膜瘤与脑膜瘤都可表现为增生的梭形细胞形成漩涡状或洋葱球样结构, 免疫组织化学都可表达EMA, GLUT-1和caludin-1, 但SSTR2A和PR只表达于脑膜瘤, 可对二者进行鉴别^[7-8]。低倍镜下, 尤其是在染色偏红的冰冻切片中, 脑膜瘤/脑膜增殖成分可能被误诊为鳞状细胞癌, 砂砾体可能会被识作角化珠, 而据文献^[9-10]报道卵巢畸胎瘤中也可存在鳞状细胞癌成分, 故有必要对

二者进行鉴别, 免疫组织化学上, 鳞状细胞癌CK阳性, 而脑膜瘤阴性。对于儿童患者, 还应与其他几种常见肿瘤鉴别, 如横纹肌肉瘤和神经母细胞瘤, 但Desmin, Syn和CgA均阴性可将后二者排除。临床上未发现颅内或颅外其他部位的占位性病变, 故转移性脑膜瘤亦可排除。

本例患儿术后恢复良好, 随访期间无转移或复发。虽然睾丸畸胎瘤中所有组织分化成熟, 且脑膜瘤/脑膜增殖在组织学上也是良性的, 但因为报道甚少, 目前对于脑膜瘤/脑膜增殖成分对良性畸胎瘤的预后有无影响尚不明确。本例患儿目前仅随访17个月, 不足以了解其预后影响, 未来仍需更长时间的观察和更多的数据分析。

参考文献

1. Michal M. Meningeal nodules in teratoma of the testis[J]. *Virchows Arch*, 2001, 438(2): 198-200.
2. Shelekhova KV, Kazakov DV, Michal M. Testicular teratoma with meningotheial elements[J]. *Arkh Patol*, 2005, 67(5): 37-38.
3. Perry A, Louis DN, Budka H, et al. Meningioma[M]//Louis DN, Ohgaki H, Wiestler OD, et al. WHO classification of tumours of the central nervous system. 4th ed. Lyon: IARC Press, 2016: 232-245.
4. Pohl HG, Shukla AR, Metcalf PD, et al. Prepubertal testis tumors: actual prevalence rate of histological types[J]. *J Urol*, 2004, 172(6 Pt 1): 2370-2372.
5. 苗丽, 靳耀峰, 周乐, 等. 60例颅内外脑膜瘤的临床病理分析[J]. *现代生物医学进展*, 2017, 17(21): 4112-4115.
MIAO Li, JIN Yaofeng, ZHOU Le, et al. Clinicopathological analysis of 60 cases of meningiomas of intracranial and extracranial[J]. *Progress in Modern Biomedicine*, 2017, 17(21): 4112-4115.
6. Menke JR, Raleigh DR, Gown AM, et al. Somatostatin receptor 2a is a more sensitive diagnostic marker of meningioma than epithelial membrane antigen[J]. *Acta Neuropathol*, 2015, 130(3): 441-443.
7. Agaimy A, Buslei R, Coras R, et al. Comparative study of soft tissue perineurioma and meningioma using a five-marker immunohistochemical panel[J]. *Histopathology*, 2014, 65(1): 60-70.
8. Boulagnon-Rombi C, Fleury C, Fichel C, et al. Immunohistochemical approach to the differential diagnosis of meningiomas and their mimics[J]. *J Neuropathol Exp Neurol*, 2017, 76(4): 289-298.
9. Peterson WF. Malignant degeneration of benign cystic teratomas of

the ovary: a collective review of the literature[J]. *Obstet Gynecol Surv*, 1957, 12(6): 793-830.

of the ovary. Report of 37 cases[J]. *Am J Surg Pathol*, 1996, 20(7): 823-833.

10. Pins MR, Young RH, Daly WJ, et al. Primary squamous cell carcinoma

本文引用: 方园, 王一真. 内含脑膜瘤/脑膜增殖成分的儿童睾丸畸胎瘤 1 例[J]. *临床与病理杂志*, 2020, 40(1): 221-225. doi: 10.3978/j.issn.2095-6959.2020.01.038

Cite this article as: FANG Yuan, WANG Yizhen. Testicular teratoma with meningotheelial proliferation: A case report[J]. *Journal of Clinical and Pathological Research*, 2020, 40(1): 221-225. doi: 10.3978/j.issn.2095-6959.2020.01.038

本刊常用词汇英文缩写表 (按英文字母排序)

从 2012 年第 1 期开始, 本刊对大家较熟悉的以下常用词汇, 允许直接使用缩写, 即首次出现时可不标注中文。

ABC 法	抗生物素蛋白 - 生物素酶复合物法	FN	纤连蛋白	NF-κB	核因子 -κB
ACh	乙酰胆碱	GFP	绿色荧光蛋白	NK 细胞	自然杀伤细胞
AIDS	获得性免疫缺陷综合征	GSH	谷胱甘肽	NO	一氧化氮
ALT	丙氨酸转氨酶	HAV	甲型肝炎病毒	NOS	一氧化氮合酶
AngII	血管紧张素 II	Hb	血红蛋白	NS	生理氯化钠溶液
APTT	活化部分凝血活酶时间	HBcAb	乙型肝炎病毒核心抗体	PaCO ₂	动脉血二氧化碳分压
AST	天冬氨酸氨基转移酶	HBcAg	乙型肝炎病毒核心抗原	PaO ₂	动脉血氧分压
ATP	三磷酸腺苷	HBeAb	乙型肝炎病毒 e 抗体	PBS	磷酸盐缓冲液
bFGF	碱性成纤维细胞转化生长因子	HBeAg	乙型肝炎病毒 e 抗原	PCR	聚合酶链反应
BMI	体质指数	HBsAb	乙型肝炎病毒表面抗体	PI3K	磷脂酰肌醇 3 激酶
BP	血压	HBsAg	乙型肝炎病毒表面抗原	PLT	血小板
BSA	牛血清白蛋白	HBV	乙型肝炎病毒	PT	凝血酶原时间
BUN	尿素氮	HCG	人绒毛膜促性腺激素	RBC	红细胞
BUN	血尿素氮	HCV	丙型肝炎病毒	RNA	核糖核酸
CCr	内生肌酐清除率	HDL-C	高密度脂蛋白胆固醇	ROS	活性氧
CCU	心脏监护病房	HE	苏木精 - 伊红染色	RT-PCR	反转录 - 聚合酶链反应
COX-2	环氧化酶 -2	HGF	肝细胞生长因子	SABC 法	链霉抗生物素蛋白 - 生物素酶复合物法
Cr	肌酐	HIV	人类免疫缺陷病毒	SARS	严重急性呼吸综合征
CRP	C - 反应蛋白	HRP	辣根过氧化物酶	SCr	血肌酐
CT	计算机 X 线断层照相技术	HSP	热休克蛋白	SO ₂	血氧饱和度
CV	变异系数	IC ₅₀	半数抑制浓度	SOD	超氧化物歧化酶
ddH ₂ O	双蒸水	ICAM	细胞间黏附分子	SP 法	标记的链霉抗生物素蛋白 - 生物素法
DMSO	二甲基亚砷	ICU	加强监护病房	STAT3	信号转导和转录激活因子 3
DNA	脱氧核糖核酸	IFN	干扰素	Tbil	总胆红素
ECG	心电图	IL	白细胞介素	TC	总胆固醇
ECL	增强化学发光法	iNOS	诱导型一氧化氮合酶	TG	三酰甘油
ECM	细胞外基质	IPG	固相 pH 梯度	TGF	转化生长因子
EDTA	乙二胺四乙酸	JNK	氨基末端激酶	Th	辅助性 T 细胞
EEG	脑电图	LDL-C	低密度脂蛋白胆固醇	TLRs	Toll 样受体
EGF	表皮生长因子	LOH	杂合性缺失	TNF	肿瘤坏死因子
ELISA	酶联免疫吸附测定	LPS	内毒素 / 脂多糖	TT	凝血酶时间
eNOS	内皮型一氧化氮合酶	MAPK	丝裂原活化蛋白激酶	TUNEL	原位末端标记法
ERK	细胞外调节蛋白激酶	MDA	丙二醛	VEGF	血管内皮生长因子
ESR	红细胞沉降率	MMP	基质金属蛋白酶	VLDL-C	极低密度脂蛋白胆固醇
FBS	胎牛血清	MRI	磁共振成像	vWF	血管性血友病因子
FDA	美国食品药品监督管理局	MIT	四甲基偶氮唑盐微量酶反应	WBC	白细胞
FLTC	异硫氰酸荧光素	NADPH	烟酰胺腺嘌呤二核苷酸	WHO	世界卫生组织