

doi: 10.3978/j.issn.2095-6959.2020.09.027

View this article at: <http://dx.doi.org/10.3978/j.issn.2095-6959.2020.09.027>

超声引导下竖脊肌平面阻滞在经皮肾镜取石术中的应用

王友宁, 刘学胜

(安徽医科大学第一附属医院麻醉科, 合肥 230000)

[摘要] 目的: 评估超声引导下竖脊肌平面阻滞(erector spinae plane block, ESPB)在经皮肾镜取石术中的临床效果与应用价值。方法: 择期行单侧经皮肾镜取石术患者70例并随机分成2组($n=35$), E组行超声引导下T10水平ESPB后接受气管插管下全凭静脉麻醉, C组在气管插管下行全凭静脉麻醉。记录患者术中瑞芬太尼总用量及手术时长, 术后2, 6, 12, 18, 24, 48 h静息和运动时VAS评分、急性镇痛需求次数及术后不良反应发生的情况。结果: 相比与C组, E组患者术中瑞芬太尼用量明显减少($P<0.05$), 术后第6, 12 h静息时和运动时VAS评分明显降低($P<0.05$), 术后急性镇痛需求次数和恶心发生率显著减少($P<0.05$)。结论: 超声引导下ESPB应用于经皮肾镜取石术可显著减少术中阿片类药物用量, 有效改善术后疼痛, 降低术后不良反应发生率, 具有不错的临床应用价值。

[关键词] 经皮肾镜取石术; 竖脊肌平面阻滞; 术后镇痛

Application of the ultrasound-guided erector spinae plane block in percutaneous nephrolithotomy

WANG Youning, LIU Xuesheng

(Department of Anesthesiology, First Affiliated Hospital of Anhui Medical University, Hefei 230000, China)

Abstract **Objective:** To evaluate the clinical effect and application value of the ultrasound-guided erector spinae plane block (ESPB) in percutaneous nephrolithotomy. **Methods:** Seventy patients scheduled for percutaneous nephrolithotomy are randomly assigned into two groups ($n=35$): group E underwent ultrasound-guided T10 level ESPB and received intravenous anesthesia with tracheal intubation, group C received intravenous anesthesia with endotracheal tube. The total dosage of remifentanyl during operation and the length of operation were recorded. VAS scores at rest and during activity were also recorded postoperative 2, 6, 12, 18, 24, 48 h. The number of acute analgesia needs and the occurrence of postoperative adverse effect. **Results:** The difference of dosage of remifentanyl during operation and postoperative 6, 12 h VAS scores (rest and activity) in the two groups was statistically significant ($P<0.05$). Compared with group C, the number of acute analgesia needs and incidence of nausea were lower in group E. **Conclusion:** Ultrasound-guided ESPB can significantly reduce the dosage of opioids during operation, effectively improve postoperative pain and reduce the incidence of postoperative adverse reactions in percutaneous nephrolithotomy. It has good clinical application value.

Keywords percutaneous nephrolithotomy; erector spinae plane block; post-operative analgesia

收稿日期 (Date of reception): 2020-01-05

通信作者 (Corresponding author): 刘学胜, Email: liuxuesheng@ahmu.edu.cn

泌尿系统结石是继尿路感染和前列腺疾病之后泌尿系统疾病的第三大常见原因^[1]。经皮肾镜碎石术(percutaneous nephrolithotomy, PCNL)是一种用于治疗肾结石的常见微创手术,被认为是治疗大、多或复杂肾结石的首选手术方法^[2-4]。术后常会置入肾造瘘管以提供充分的尿路引流及止血,并且可以预防相关手术并发症。然而,造瘘管常伴有严重的术后体表和内脏疼痛,需要消耗大量阿片类药物^[5-9],同时延长住院时间^[10]、影响患者早期下床活动,从而导致患者不满意。竖脊肌平面阻滞(erector spinae plane block, ESPB)是一种将局部麻醉药注射至椎体横突与竖脊肌之间的筋膜平面的区域神经阻滞技术,通过阻断其中的部分脊神经走行而产生体表和内脏镇痛效果,于2016年首次被描述为治疗胸椎神经性疼痛^[11],且近年来有关研究^[12-13]表明该技术可根据所选择的平面不同来满足不同部位的手术。

1 对象与方法

1.1 对象

选择70例择期行单侧PCNL的患者,采用随机数字表法分为ESPB组(E组)和对照组(C组),每组35例。纳入标准:年龄18~75岁,ASA分级I~II级。排除标准:有局部麻醉药物过敏史者,穿刺部位感染者,术前存在止血功能障碍者,术前应用镇痛镇静药者。剔除标准:术中发生严重不良事件者(如出血、过敏性休克等导致患者死亡、危及生命、器官功能不可逆损伤、或延长住院时间等其他重大医学事件)、48 h内再次手术者、术中更改手术方式者(如改为经尿道钬激光碎石术、单侧改为双侧等)。本研究获得安徽医科大学第一附属医院医学伦理委员会批准,患者均签署知情同意书。

1.2 方法

1.2.1 麻醉方法

两组患者常规禁食8 h,禁饮4 h,均不使用术前药。入室后对患者心率、心电图以及SpO₂进行连续监测,行桡动脉有创血压监测,建立静脉通道并缓慢滴注平衡液。

1.2.2 E组患者采用超声引导下ESPB联合气管内插管全身麻醉

使用便捷式二维超声仪及高频线性探头。患者麻醉前取侧卧位,手术侧在上,先定位肩胛骨下角连线对应的第八胸椎,往下数至第十胸

椎(T10)并标记,局部消毒后使用超声高频线阵探头正中矢状位置于T10棘突,再向手术侧移动2~3 cm至横突,此时超声下可清晰看到T10横突表面覆盖的肌肉由内向外依次为竖脊肌和斜方肌,于平面外进针,针头至T10横突后稍退回,回抽无血后再注射0.5%罗哌卡因30 mL,在B超下观察局部麻醉药在竖脊肌深面扩散并将竖脊肌完全抬离横突,此为药物扩散满意。C组则未行ESPB。两组均行气管内插管全身麻醉,诱导采用咪达唑仑0.02 mg/kg+依托咪酯0.2 mg/kg+舒芬太尼0.2~0.3 μg/kg+顺式阿曲库铵0.2~0.4 mg/kg静脉注射。术中由丙泊酚+瑞芬太尼维持麻醉,静脉间断注射顺式阿曲库铵3~4 mg保持肌松。两组患者在手术前约15 min均予以氟比洛芬酯50 mg。全部患者术后送至麻醉后监测治疗室(postanesthesia care unit, PACU)观察至少1 h。全部患者在手术及PACU期间均维持血压、心率在正常值±20%内。

1.2.3 术后疼痛管理方法

若在PACU期间患者VAS评分>3应予以舒芬太尼0.15 μg/kg静脉注射并记录VAS分值。回至病房后若患者静息时VAS评分>3,则予以曲马多或双氯芬酸钠肌注急性镇痛,同时记录当时患者的VAS评分。

1.3 观察指标

记录两组患者术中瑞芬用量、术后2, 6, 12, 18, 24, 48 h静息时和运动时VAS评分、48 h内急性镇痛次数(包括PACU期间舒芬的应用次数)、恶心呕吐、首次排气时间。

1.4 统计学处理

采用SPSS 22.0统计软件,正态分布的计量资料以均数±标准差($\bar{x}\pm s$)表示,组间采用成组 t 检验,组内比较采用重复测量数据的方差分析;非正态分布的计量资料组间比较采用秩和检验,用中位数(四分位间距)表示;计数资料以例(%)表示,组间比较采用 χ^2 检验。 $P<0.05$ 为差异有统计学意义。

2 结果

最初纳入70例患者,E组1例在行ESPB过程中难以忍受疼痛放弃参与本研究,C组1例手术方式改为经尿道钬激光碎石术,1例术中临时改为双侧PCNL。最终纳入67例,其中E组34例,C组33例。两组性别、年龄、身高、体重、ASA分级、手术部位及手术时间差异均无统计学意义($P>0.05$,表1)。

表1 两组患者一般资料和手术情况的比较

Table 1 Comparison of general and surgical data between two groups of patients

组别	n	男/女	ASA分级 (I/II)/例	年龄/岁	身高/cm	体重/kg	手术部位 (左/右)	手术时间/min
E组	34	20/14	5/29	47.4 ± 11.8	166.0 ± 6.8	69.0 ± 12.0	17/17	91.50 ± 67.5
C组	33	21/12	8/25	47.2 ± 13.0	166.3 ± 7.7	69.6 ± 12.0	15/18	90.00 ± 30.5
P		0.686	0.184	0.940	0.829	0.845	0.710	0.224

两组术后静息时和运动时第6, 12 h VAS评分E组均显著低于C组($P < 0.05$), 而在第2, 18, 24, 48 h 两组差异无统计学意义($P > 0.05$, 图1, 2)。E组患者术中瑞芬用量明显少于C组(图3)。E组患者术后需要急性镇痛2例(5%), 而C组有12例(36%), 其术后急性镇痛需求明显多于E组。两组患者术后恶心、呕吐发生情况, E组仅出现1例(3%), 而C组共有9例(27%), 明显高于E组, 两组患者均未出现呕吐现象(表2)。而术后首次排气、排便时间差异无统计学意义($P > 0.05$), 且均未见气胸、局部麻醉药中毒等ESPB相关并发症。ESPB的超声图见图4。

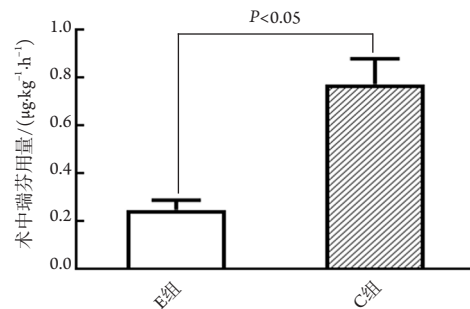


图3 两组患者术中瑞芬太尼用量的比较

Figure 3 Comparison of remifentanyl dosage during operation between two groups of patients

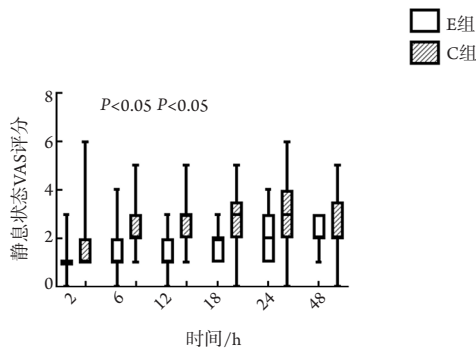


图1 两组患者静息状态各时间段VAS评分的比较

Figure 1 Comparison of VAS scores between groups of patients at rest at various time periods

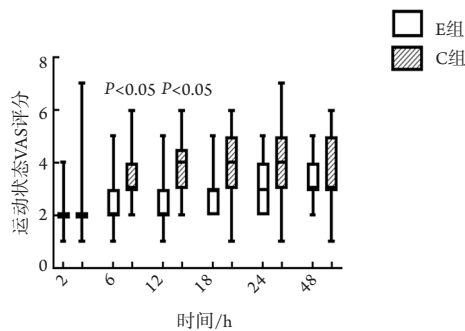


图2 两组患者运动状态各时间段VAS评分的比较

Figure 2 Comparison of VAS scores between groups of patients during activity at various time periods

表2 两组患者恶心呕吐、急性镇痛次数和首次排气时间的比较

Table 2 Comparison of nausea and vomiting, number of acute analgesia, and time of first exhaust between two groups of patients

组别	n	呕吐/例	恶心/例	急性镇痛次数	首次排气时间/h
E组	34	0	1	2	24.1 ± 11.3
C组	33	0	9	12	27.5 ± 12.3
P			0.001	0.001	0.599

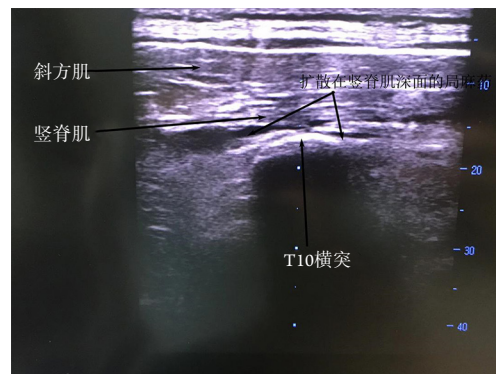


图4 ESPB的超声图像

Figure 4 Ultrasound image of ESPB

3 讨论

PCNL作为一种内镜下治疗肾结石的手术方式,术后疼痛程度不及开放手术,故而在临床上常被忽视。在术后镇痛方式上神经阻滞是一个不错的选择。最近Meta分析证实了区域麻醉方法在缩短住院时间、降低发病率和止痛方面的优势^[14]。在外周神经阻滞方面,目前胸椎旁阻滞、腰方肌阻滞均有研究用于PCNL的术后镇痛^[15-16]。然而,胸椎旁阻滞气胸发生率高且存在意外硬膜外扩散风险,腰方肌阻滞操作难度较大,因此需要更为安全有效简便的PCNL术后镇痛方式。

PCNL碎石取石通道多取于腋后线到肩胛线之间肋缘下或11肋间隙,其痛觉支配神经在T10~12水平。传导肾和输尿管疼痛的分别是T10~L1, T10~L2的内脏感觉神经^[17]。而之前的文献^[11,15]表明行ESPB时局部麻醉剂被注射于椎骨横突和竖脊肌之间的筋膜平面,可向头尾两端扩散3~4个椎旁间隙,同时可作用于脊神经的腹支和背支,阻滞内脏和躯体疼痛的转导。本研究ESPB局部麻醉药注射点取T10横突水平,理论上可以满足PCNL的术后镇痛需求。

本研究显示:单次ESPB可显著减少PCNL患者术后急性镇痛次数,降低术后第6, 12 h的静息时和活动时VAS评分。E组术后2 h静息时和活动时VAS评分与C组差异无统计学意义,考虑手术时间一般较短,可能与诱导时的舒芬太尼和手术结束前给予的氟比洛芬酯药效残留有关,两组术后2 h静息时和活动时VAS评分均较低,故差异无统计学意义。随着局部麻醉药效果消退,术后第18, 24, 48 h两组患者VAS评分无统计学意义。文献^[18-19]报道的单次ESPB镇痛效果持续时间不尽相同,为8~15 h,这与本研究结果大致相符。此外E组患者术中瑞芬用量明显减少,且术后恶心发生率明显低于C组,这提示单次ESPB可大量减少术中阿片类药物,有效降低患者术后不良反应,改善患者临床治疗体验。

在2018年Tsui等^[17]发表了一篇有关ESPB的综述中,一共纳入242例患者,结果发现在ESPB局部麻醉药物浓度上,第2位是0.5%罗哌卡因,单侧剂量约20(10~30) mL,但最佳的局部麻醉药浓度和剂量尚未明确。本研究纳入患者多为中青年,药物耐受尚可,故选用5%罗哌卡因30 mL。在本研究中,未出现ESPB穿刺相关并发症。

在研究结果中出现部分E组患者术后仍有急性镇痛需求,这可能与患者痛阈、手术创伤、肾积

水程度等有关。但相比C组,需要急性镇痛患者数量明显减少,提示ESPB在PCNL术的应用上具有一定的临床意义。由于横突的超声显像易识别且周围无大血管及脏器分布,该阻滞方法使气胸、血肿等风险显著减少,可作为一种有效可行的区域阻滞选择。

综上所述,超声引导下单次ESPB在PCNL中应用可进行术中及术后镇痛,减少术中及术后阿片类镇痛药物使用,减少相关并发症。ESPB为PCNL手术患者提供一个良好的医疗体验,值得临床推广。同时,可进行更多研究来明确最佳局部麻醉药浓度和剂量。

参考文献

1. Drach GW. Surgical overview of urolithiasis[J]. J Urol, 1989, 141(3, Part 2): 711-713.
2. Moe OW. Kidney stones: pathophysiology and medical management[J]. Lancet, 2006, 367(9507): 333-344.
3. Preminger GM, Assimos DG, Lingeman JE, et al. Chapter 1: AUA guideline on management of staghorn calculi: diagnosis and treatment recommendations[J]. J Urol, 2005, 173(6): 1991-2000.
4. Miller NL, Lingeman JE. Management of kidney stones[J]. BMJ, 2007, 334(7591): 468-472.
5. Chang CH, Wang CJ, Huang SW. Totally tubeless percutaneous nephrolithotomy: a prospective randomized controlled study[J]. Urol Res, 2011, 39(6): 459-465.
6. Agrawal MS, Sharma M, Agarwal K. Tubeless percutaneous nephrolithotomy using antegrade tether: a randomized study[J]. J Endourol, 2014, 28(6): 644-648.
7. Karacalar S, Yucel C, Baris S, et al. 188: Spinal-epidural anaesthesia versus general anaesthesia in the management of percutaneous nephrolithotripsy[J]. Reg Anesth Pain Med, 2006, 31(5): 42.
8. Chen Y, Zhou Z, Sun W, et al. Minimally invasive percutaneous nephrolithotomy under peritubal local infiltration anesthesia[J]. World J Urol, 2011, 29(6): 773-777.
9. Aravantinos E, Kalogeras N, Stamatiou G, et al. Percutaneous nephrolithotomy under a multimodal analgesia regime[J]. J Endourol, 2009, 23(5): 853-856.
10. Yuan H, Zheng S, Liu L, et al. The efficacy and safety of tubeless percutaneous nephrolithotomy: a systematic review and meta-analysis[J]. Urol Res, 2011, 39(5): 401-410.
11. Forero M, Adhikary SD, Lopez H, et al. The erector spinae plane block: a novel analgesic technique in thoracic neuropathic pain[J]. Reg Anesth Pain Med, 2016, 41(5): 621-627.

12. Aksu C, Gürkan Y. Ultrasound guided erector spinae block for postoperative analgesia in pediatric nephrectomy surgeries[J]. J Clin Anesth, 2018, 45: 35-36.
13. Balaban O, Aydin T, Yaman M. Is ultrasound guided erector spinae plane block sufficient for surgical anesthesia in minor surgery at thoracic region?[J]. J Clin Anesth, 2018, 47: 7-8.
14. De S, Autorino R, Kim FJ, et al. Percutaneous Percutaneous nephrolithotomy versus retrograde intrarenal surgery: a systematic review and meta-analysis[J]. Eur Urol, 2015, 67(1): 125-137.
15. Chin KJ, Adhikary S, Sarwani N, et al. The analgesic efficacy of pre-operative bilateral erector spinae plane (ESP) blocks in patients having ventral hernia repair[J]. Anaesthesia, 2017, 72(4): 452-460.
16. Restrepo-Garces CE, Chin KJ, Suarez P, et al. Bilateral continuous erector spinae plane block contributes to effective postoperative analgesia after major open abdominal surgery: a case report[J]. A A Case Rep, 2017, 9(11): 319-321.
17. Tsui BCH, Fonseca A, Munshey F, et al. The erector spinae plane (ESP) block: A pooled review of 242 cases[J]. J Clin Anesth, 2019, 53: 29-34.
18. Krishna SN, Chauhan S, Bhoi D, et al. Bilateral erector spinae plane block or acute post-surgical pain in adult cardiac surgical patients: a randomized controlled trial[J]. J Cardiothorac Vasc Anesth, 2019, 33(2): 368-375.
19. Luis-Navarro JC, Seda-Guzmán M, Luis-Moreno C, et al. Erector spinae plane block in abdominal surgery: case series[J]. Indian J Anaesth, 2018, 62(7): 549-554.

本文引用: 王友宁, 刘学胜. 超声引导下竖脊肌平面阻滞在经皮肾镜取石术中的应用[J]. 临床与病理杂志, 2020, 40(9): 2382-2386. doi: 10.3978/j.issn.2095-6959.2020.09.027

Cite this article as: WANG Youning, LIU Xuesheng. Application of the ultrasound-guided erector spinae plane block in percutaneous nephrolithotomy[J]. Journal of Clinical and Pathological Research, 2020, 40(9): 2382-2386. doi: 10.3978/j.issn.2095-6959.2020.09.027