

doi: 10.3978/j.issn.1000-4432.2016.12.13

View this article at: <http://dx.doi.org/10.3978/j.issn.1000-4432.2016.12.13>

## 二氧化碳激光辅助下外层Schlemm管消融术短期安全性及有效性评价

叶子, 王大江, 李朝辉

(解放军总医院眼科, 北京 100853)

**[摘要]** 目的: 评价药物治疗无效的开角型青光眼及部分复杂性青光眼行二氧化碳激光辅助下外层Schlemm管消融术(CO<sub>2</sub> laser-assisted sclerectomy surgery, CLASS)的短期临床安全性及有效性。方法: 收集2015年5月至2016年1月解放军总医院眼科行CLASS手术和小梁切除手术的青光眼患者各23例, 共46例46只眼。观察术后1周、1个月和3个月眼压及并发症发生情况。结果: 两组术后1周、1个月及3个月眼压较术前均明显下降( $P=0.000$ )。术后1周、1个月及3个月时CLASS手术组眼压平均值均低于小梁切除术组, 但无统计学差异( $P>0.05$ )。CLASS手术组23例均无浅前房、脉络膜脱离等并发症出现。小梁切除手术组有4例在术后早期出现浅前房, 其中1例出现脉络膜脱离, 经治疗后均治愈。结论: CLASS手术在有效降低眼压的同时, 能大幅降低患者术后出现浅前房等并发症的概率, 但其远期降眼压效果及并发症发生情况有待进一步深入研究。

**[关键词]** 青光眼; 二氧化碳激光辅助下外层Schlemm管消融术; 有效性; 安全性

## Short-term of clinical safety and efficiency of CO<sub>2</sub> laser-assisted sclerectomy surgery (CLASS)

YE Zi, WANG Dajiang, LI Zhaohui

(Department of Ophthalmology, the PLA General Hospital, Beijing 100853, China)

**Abstract** **Objective:** To evaluate the short-term of clinical safety and efficiency of CO<sub>2</sub> laser-assisted sclerectomy surgery (CLASS) in patient with open-angle glaucoma and complicated glaucoma. **Methods:** Our study involved 46 eyes of 46 patients with glaucoma that underwent CLASS and trabeculectomy respectively by the same surgeon (Zhaohui Li) from May 2015 to January 2016 at the PLA General Hospital. Intraocular pressure and complications 1 week, 1 month and 3 months after operation was observed separately. **Results:** The intraocular pressure (IOP) 1 week, 1 month and 3 months after surgery decreased obviously ( $P=0.000$ ). Compared to the trabeculectomy group 1 week, 1 month and 3 months after surgery, IOP of CLASS group was lower. But there was no statistically significant difference between these two groups ( $P>0.05$ ). There was no complication occurred in CLASS group. Early postoperative

complications occurred in trabeculectomy group included shallow anterior chamber and choroidal detachment, and they were all successfully resolved by pharmacotherapy. **Conclusion:** CLASS operation could reduce intraocular pressure effectively and decrease the incidence of complications, such as postoperative shallow anterior chamber in patients with glaucoma. However, its long-term effect and complications need to be further studied.

**Keywords** glaucoma; CO<sub>2</sub> laser-assisted sclerectomy surgery (CLASS); efficiency; safety

二氧化碳激光辅助下外层Schlemm管消融术, 又称为二氧化碳激光辅助下深层巩膜切除术(CO<sub>2</sub> laser-assisted deep sclerectomy surgery, CLASS), 是新近国外研发出的一种改良的非穿透性青光眼手术治疗方法<sup>[1]</sup>。最早在2007年由研究者在动物眼(羊、牛、兔)及人尸眼上实验证明这种非穿透性的手术方式具有安全性和有效性<sup>[2]</sup>。该手术方式目前已成功应用于开角型青光眼的治疗<sup>[3]</sup>, 术后降眼压成功率高达90.9%, 1年随访有效率仍可达45.5%<sup>[4]</sup>, 但对复杂青光眼应用情况及疗效如何, 国内外尚未见报道。本研究旨在对药物治疗无效的开角型青光眼及部分复杂性青光眼行CLASS手术的短期临床效果进行评价。

## 1 对象与方法

### 1.1 研究对象

病例纳入标准: 已确诊的经药物治疗无效需行手术治疗的原发性开角型青光眼( $n=28$ , 其中包括高度近视合并青光眼 $n=7$ 、人工晶体眼合并青光眼 $n=6$ )和复杂性青光眼( $n=18$ , 其中葡萄膜炎继发青光眼 $n=6$ 、外伤性青光眼 $n=12$ <sup>[5-6]</sup>)。前者定义是既往已根据中华医学会青光眼学组2014年青光眼诊断指南<sup>[7]</sup>明确诊断为原发性开角型青光眼: 病理性高眼压( $>21$  mmHg), 眼底有青光眼的特征性损害(视网膜神经纤维层缺损或视盘形态改变)和(或)视野出现青光眼性损害, 房角开放, 并排除引起眼压升高的其他因素。在上述明确诊断基础上, 使用 $\geq 2$ 种药物[包括:  $\beta$ 肾上腺受体阻滞剂——盐酸卡替洛尔滴眼液(大冢制药, 中国)、碳酸酐酶抑制剂——布林佐胺滴眼液(S.A. Alcon Couvreur N.V.)、 $\alpha$ 肾上腺素能受体激动剂——酒石酸溴莫尼定滴眼液(Allergan Pharmaceuticals, Ireland)、前列腺素受体激动剂——曲伏前列素滴眼液(S.A. Alcon Couvreur N.V.)]治疗, 眼压仍无法控制在21 mmHg以下; 后者葡萄膜炎继发青光眼近3个月无眼部活动性炎症史。外伤性青光眼行

房角镜检查仅表现为睫状体带加宽, 无明显外伤性沟裂, 周边虹膜黏连 $<180^\circ$ 。病例排除标准: 术前房角镜检查房角黏连或关闭者; 术前B超检查存在明显的眼底病变, 包括视网膜脱离及脉络膜脱离等; 术前眼底检查存在其他先天性解剖学异常, 包括: 脉络膜视网膜缺损、视网膜发育不良及永存原始玻璃体增生症等; 随访时间 $<3$ 个月; 全身合并糖尿病、高血压, 并已经引起相关眼底病变, 如糖尿病视网膜病变、高血压性视网膜病变等。

### 1.2 研究方法

本研究为单中心随机队列研究。病例纳入: 2015年5月至2016年1月至解放军总医院眼科就诊的已确诊为药物治疗无效的原发性开角型青光眼和复杂性青光眼病例, 共46例46只眼。本研究已获得伦理委员会批准。采用随机化分组方法将46例患者分配到CLASS手术组和小梁切除术组。具体方法如下: 1)编号: 以入院时间先后顺序作为病例编号; 2)随机数: 从随机数字表中任意选择起始数, 连续选择46个随机数, 按既往眼部病史的不同共分为5个亚组(单纯青光眼组对应随机数数字1~15, 高度近视组对应16~22, 白内障术后对应23~28, 外伤对应29~40, 葡萄膜炎对应41~46), 遇到相同的随机数则去掉; 3)将每个亚组随机数由小到大分别编秩(秩次R), 若亚组为双数, 则平均分配, 若亚组为单数, R对应随机数为单数者分入CLASS手术组, R对应随机数为双数者分入小梁切除术组。综上, 令R为前23者分入CLASS手术组, R为后23者分入小梁切除术组。随机化过程采用单盲法, 专门指定1名工作人员完成(非术者、非试验设计者及统计分析人员)。

### 1.3 手术方法

所有手术均由同一名具有丰富手术经验的医生完成。小梁切除手术方法采用传统标准术式<sup>[8]</sup>: 1)球后麻醉满意后, 剪开上方球结膜约3个钟点

位, 分离球筋膜, 缝上直肌牵引线, 暴露拟做巩膜瓣的区域; 2) 在上方角巩膜缘作  $4\text{ mm} \times 3\text{ mm}$  巩膜瓣; 3) 0.04% 丝裂霉素 (Kyowa Hakko Kirin Co, Ltd.) 抗瘢痕化处理 3 min; 4) 2 点位角膜缘穿刺, 缓慢放出前房水, 使眼压降至正常偏低; 5) 切除  $2\text{ mm} \times 1.5\text{ mm}$  小梁组织, 以露出 2~2.5 个睫状突为宜; 6) 切除周边虹膜组织; 7) 将虹膜组织还纳完全后, 缝合巩膜瓣 2 针, 检查巩膜瓣侧边液体滤过通畅, 且速度适宜; 8) 缝合球结膜。CLASS 手术方法<sup>[3]</sup>: 1) 球后麻醉满意后, 剪开上方球结膜约 3~4 个钟点位, 分离球筋膜, 缝上直肌牵引线, 充分暴露拟做巩膜瓣的区域; 2) 在上方角巩膜缘作  $5\text{ mm} \times 5\text{ mm}$  巩膜瓣 (图1), 确认 Schlemm 管位置后 (角巩膜缘后界之后约  $0.2\sim 0.3\text{ mm}$ 、小梁网外上方), 运用二氧化碳激光器 [能量  $20\text{ W}$  ( $40\text{ C}$ , Lumenis, Yokneam, Israel)] 先消融巩膜瓣下 Schlemm 管远端  $4\text{ mm} \times 2\text{ mm}$  深层巩膜至组织变薄透见淡棕色 (图2), 此步骤前后均需 0.04% 丝裂霉素抗瘢痕化处理 2~3 min (图3); 3) 采用二氧化碳激光 (能量  $20\text{ W}$ ) 消融 Schlemm 管外壁。当房水流出后, 利用二氧化碳激光被液体吸收的特点, 可继续消融周边 Schlemm 管外壁, 范围约  $3\text{ mm} \times 1\text{ mm}$ , 同时确保不穿透前房 (图4); 4) 检查房水外渗通畅, 且速度适宜; 5) 缝合球结膜; 6) 两组术后处理相同, 滴用典必殊眼液 (S.A. Alcon Couvreur N.V.) 4 次/日  $\times 1$  周, 随后 2 次/日  $\times 1$  周。

#### 1.4 统计学处理

主要评价指标: 采用非接触眼压计 [non-contact tonometer, NCT (TX-F, Canon Inc, Tokyo, Japan)] 和 Goldmann 眼压计 [Goldmann applanation tonometer, GAT (Keeler Ltd, Berkshire, UK)] 测量术后 1 周、1 月、3 月眼压 (测量 3 次取平均值) 并记录并发症发生情况。分别计算两组手术完全成功率 (complete success, CS: 完全不使用药物眼压控制在  $21\text{ mmHg}$  以下) 和限制成功率 (qualified success, QS: 不使用/配合使用药物眼压控制在  $21\text{ mmHg}$  以下)<sup>[9]</sup>, 时间节点以观察结束时的眼压计算。采用 SPSS 软件 (19.0 版本) 进行统计学分析。所有数据均表示为均数  $\pm$  标准差 ( $\bar{x} \pm s$ )。数据测量结果连续变量自身前后比较采用 Wilcoxon 检验; 两组间比较采用 Mann-Whitney U 检验; 多组间比较采用 Kruskal-Wallis H 检验。  $P < 0.05$  具有统计学意义。

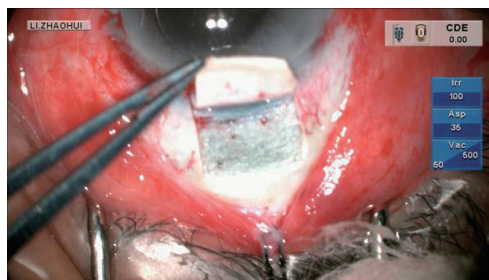

图1  $5\text{ mm} \times 5\text{ mm}$  巩膜瓣

Figure 1  $5\text{ mm} \times 5\text{ mm}$  scleral flap

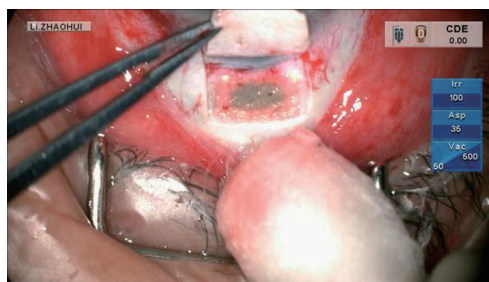


图2  $4\text{ mm} \times 2\text{ mm}$  巩膜 “蓄水池”

Figure 2  $4\text{ mm} \times 2\text{ mm}$  sclera reservoir

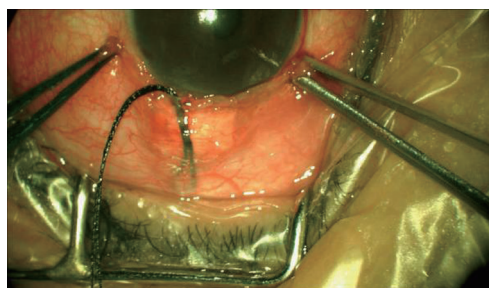


图3 丝裂霉素抗瘢痕化处理

Figure 3 application of 0.04% mitomycin C

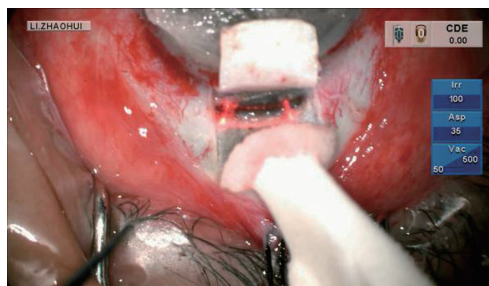


图4 消融 Schlemm 管外壁不穿透前房

Figure 4  $\text{CO}_2$  laser burned the Schlemm canal until the outer wall was ablated

## 2 结果

### 2.1 基本情况

本研究共纳入46例46只眼(CLASS手术组 $n=23$ , 小梁切除术组 $n=23$ ), 无失访病例。随访时间为3个月。CLASS手术组中男性患者14人, 占58.3%; 小梁切除术组中男性患者12人, 占50.0%。两组患者平均年龄分别为( $49.74 \pm 14.22$ )和( $50.35 \pm 13.33$ )岁。两组患者术前基本情况见表1。两组术前GAT眼压分别为( $30.35 \pm 6.74$ )和( $28.86 \pm 4.17$ ) mmHg。两组术前眼压组间均衡, 无统计学差异(Mann-Whitney U检验,  $Z=-0.176$ ,  $P=0.860$ )。

表1 小梁切除术组和CLASS手术组患者术前基本情况比较  
Table 1 Comparison of preoperative general information between CLASS and trabeculectomy

参数	CLASS手术组	小梁切除术组
年龄/岁	$49.74 \pm 14.22$	$50.35 \pm 13.33$
用药种类	$2.57 \pm 0.79$	$2.48 \pm 0.73$
眼轴/mm	$22.12 \pm 0.36$	$21.99 \pm 0.43$
既往史		
无	7	8
高度近视	4	3
白内障术后	3	3
外伤	6	6
葡萄膜炎	3	3

### 2.2 眼压情况

采用Wilcoxon检验分别对两组行自身对照, 术后1周、1个月及3个月GAT眼压较术前均明显下降, 结果具有统计学意义( $P=0.000$ )(表2)。两组患者术后眼压随着随访时间延长均呈逐渐升高趋势(图5), 差异具有统计学意义(Kruskal-Wallis H检验,  $P<0.05$ )。采用Mann-Whitney U检验将术后两组之间眼压情况进行比较, 术后1周、1个月和3个月时CLASS手术组GAT眼压分别为( $12.98 \pm 2.34$ )、( $15.26 \pm 2.49$ )和( $16.83 \pm 3.47$ ) mmHg, 均低于小梁切除术组( $14.79 \pm 3.05$ )、( $15.29 \pm 2.08$ )和( $17.64 \pm 2.96$ ) mmHg, 但两者之间差异无统计学意义( $P>0.05$ , 表3)。

表2 自身对比: 术前及术后1周、1月及3月GAT眼压(mmHg)  
Table 2 Self-contrast: Goldmann applanation tonometer (GAT) at 1 week, 1 month, and 3 months before and after operation (mmHg)

组别	GAT眼压	Z	P
CLASS组			
术前	$30.35 \pm 6.74$	—	—
术后1周	$12.98 \pm 2.34$	-4.198	0.000
术后1个月	$15.26 \pm 2.49$	-4.198	0.000
术后3个月	$16.83 \pm 3.47$	-4.198	0.000
小梁切除术组			
术前	$28.86 \pm 4.17$	—	—
术后1周	$14.79 \pm 3.05$	-4.197	0.000
术后1个月	$15.29 \pm 2.08$	-4.198	0.000
术后3个月	$17.64 \pm 2.96$	-4.197	0.000

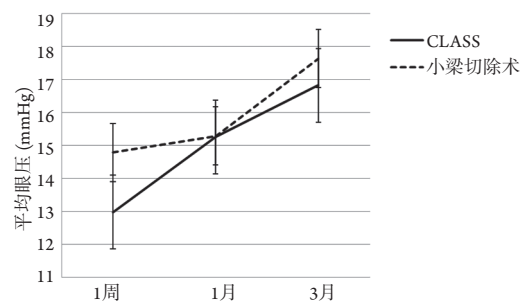


图5 术后眼压变化趋势

Figure 5 Change trend of intraocular pressure postoperative  
两组术后1周、1个月及3个月眼压平均值均呈缓慢升高趋势, 但均低于正常值。

The average IOP of the two groups at 1 week, 1 month and 3 months showed a slow increasing trend, but both of them were lower than the normal value.

### 2.3 并发症

截止至随访期3个月时, CLASS手术组术后完全成功率为86.96%, 限制成功率为91.30%(3例患者术后眼压控制不理想, 升至21 mmHg以上, 其中1例配合使用药物后控制眼压至正常); 小梁切除术组术后完全成功率为82.61%, 限制成功率为95.65%(4例患者眼压高于21 mmHg, 其中3例配合使用药物后控制眼压至正常)。CLASS手术组23例均无并发症出现; 小梁切除术组有4例在术后早期出现浅前房, 其中1例出现脉络膜脱离, 4例患者经激素、散瞳治疗后均治愈。

表3 组间对比: 术后1周、1月和3月GAT眼压

Table 3 Comparison between groups: Goldmann applanation tonometer (GAT) at 1 week, 1 month, and 3 months postoperative

时间	Z	P
术后1周	-1.936	0.053
术后1月	-0.022	0.982
术后3月	0.333	0.356

### 3 讨论

目前, 青光眼在我国仍然是居前列的、不可逆性的致盲性眼病, 且患病率呈逐年升高趋势。研究表明近视本身会增加罹患开角型青光眼的风险<sup>[10]</sup>。以往文献<sup>[5-6,11]</sup>将高度近视青光眼、人工晶体眼合并青光眼、葡萄膜炎继发青光眼及外伤性青光眼均归为复杂青光眼范畴。

目前国内外针对药物治疗无效的开角型青光眼和复杂难治性青光眼, 传统的手术治疗方法主要包括前房穿刺、睫状体光凝、引流阀植入、深层巩膜切除及小梁切除术<sup>[12]</sup>。传统小梁切除术目前使用最广泛, 但存在前房出血、术后早期浅前房、脉络膜脱离、滤过泡纤维化、瘢痕形成致手术失败等诸多并发症<sup>[13-16]</sup>。特别是外伤所致青光眼患者通常年龄相对较轻, 眼部外伤术后最大的特点是瘢痕组织增生能力强、炎症反应较重, 因此术后眼压常常控制不理想, 导致传统滤过手术失败。这也成为眼外伤致急慢性眼压升高治疗中最大的难题和瓶颈。

本研究团队继2015年5月成功完成国内首例CLASS手术后, 又成功开展此类手术50余例, 除原发性开角型青光眼之外, 还包括葡萄膜炎继发青光眼及外伤性青光眼等复杂性青光眼病例。针对传统手术方式存在的术后并发症及瘢痕化的问题, CLASS手术具有独特的优势。CLASS手术方式能有效减少瘢痕化形成, 二氧化碳激光的干燥组织烧灼作用和血液凝固作用使其在深层巩膜滤过手术中具有独特的优势。在极微量液体存在的条件下, 激光能量就能完全被吸收。现就其手术方式的创新性原理及特点具体阐述如下: 1) CLASS手术方式利用二氧化碳激光的特性, 在不穿透眼球

的情况下治疗青光眼。它利用二氧化碳激光能有效消融干性组织的特点, 高效消融巩膜及Schlemm管外壁, 每次消融的组织厚度约为200~250  $\mu\text{m}$ , 能完整保留Schlemm管内壁及小梁网组织, 确保前房不被穿透(图4), 有效降低术后浅前房<sup>[17]</sup>(图6)、白内障等并发症的发生(例如: 术后继发性白内障的发生率降低400%<sup>[18]</sup>)。2) CLASS手术通过巩膜脉络膜吸收房水, 可能成为新的房水吸收途径。CLASS在巩膜瓣下用激光将深层巩膜组织打薄, 预置“房水流出的蓄水池”(图2)。随着Schlemm管外壁消融后房水流出至“蓄水池”中, 大部分房水从脉络膜上腔缓慢、均匀地吸收, 仅有极少部分房水像传统滤过手术那样从结膜下流出。“蓄水池”的出现, 不仅降低了组织瘢痕黏连的概率, 同时改变了房水吸收途径, 房水的顺利流出主要取决于角巩膜缘部的保留厚度(其厚度平均约为14  $\mu\text{m}$ 左右), 而房水的吸收则取决于“巩膜池”底部残留巩膜的厚度。结膜下少有房水滤过, 使滤过泡变得相对扁平弥散(图7), 满足了患者术后对眼部舒适度及外观上的要求<sup>[17,19]</sup>。3) 国外有研究<sup>[3]</sup>表明, 即使不使用丝裂霉素, 术后12个月时限制成功率达80%<sup>[4]</sup>, 术后31个月时眼压控制在21 mmHg以下的患者仍能达到48.6%。也有研究<sup>[4]</sup>认为, 术中丝裂霉素的应用与术后晚期眼压的控制程度密切相关, 并且丝裂霉素与术后并发症的发生, 如切口渗漏、张力过低、出血、浅前房及白内障等无关。我们建议, 术中在“蓄水池”形成前后, 均用丝裂霉素进行抗瘢痕化处理, 其作用是除了像传统小梁切除术中用丝裂霉素一样阻止结膜下及巩膜瓣周围瘢痕化, 还能使“蓄水池”底部即深层巩膜组织变得更加光滑平坦, 阻止“蓄水池”瘢痕化。这也可能成为影响术后效果的因素之一。4) 利用二氧化碳激光被液体完全吸收的特点, 通过从Schlemm管中流出的房水吸收消融能量, 使所消融组织底部的热损伤降到最低, 从而减少术后纤维化和组织黏连, 缩短患者术后康复时间, 更加安全。5) CLASS手术利用二氧化碳激光自适应控制消融技术, 在显微镜直视下进行显微切割, 对组织的消融更加稳定, 大大降低手术难度, 待手术操作熟练后, 平均手术时间约15~20 min, 有效减少手术时间。

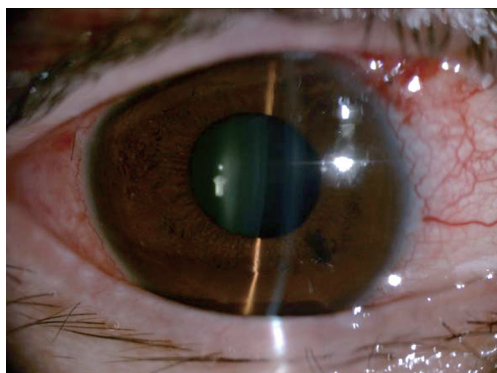


图6 CLASS术后前房深度正常

Figure 6 Anterior chamber depth postoperative

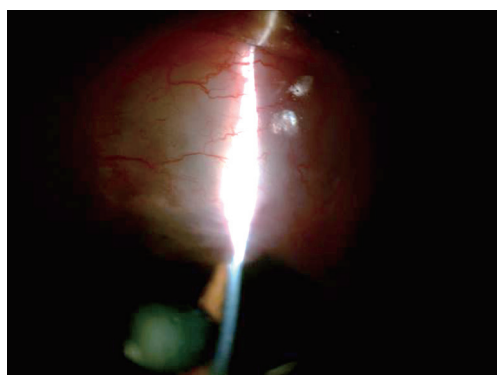


图7 CLASS术后滤过泡扁平弥散

Figure 7 Flat filtering blebs postoperative

综上, CLASS手术在有效降低眼压的同时, 能大幅降低患者术后出现浅前房、脉络膜脱离等小梁切除术的常见并发症的发生率, 术后住院观察期短, 因此能极大地缩短患者围手术期及术后康复时间, 有效提高患者满意度。本研究尚存在许多不足, 由于本研究随访时间太短, 手术后观察时间只有3个月, 对于手术的有效性及其安全性评价仅仅为短期结论, 尚不能作为确定性结论, 且仅为单中心随机对照研究, 结果可能存在一定偏倚。本研究病例中难治性青光眼两组纳入病例数量偏少, 说服力不足。本仪器设备费用相对昂贵, 可能难以在基层医院广泛开展。在今后的工作中, 应开展多中心大样本随机对照试验, 同时丰富客观检测指标, 使论证结果更加客观、具有说服力。CLASS手术的长期降眼压效果究竟如何, 晚期并发症发生情况如何等一系列问题尚有待时间的检验及进一步深入研究。

## 参考文献

1. Ton Y, Geffen N, Kidron D, et al. CO2 laser-assisted sclerectomy surgery part I: concept and experimental models[J]. *J Glaucoma*, 2012, 21(2):135-140.
2. Assia EI, Rotenstreich Y, Barequet IS, et al. Experimental studies on nonpenetrating filtration surgery using the CO2 laser[J]. *Graefes Arch Clin Exp Ophthalmol*, 2007, 245(6): 847-854.
3. Geffen N, Ton Y, Degani J, et al. CO2 laser-assisted sclerectomy surgery, part II: multicenter clinical preliminary study[J]. *J Glaucoma*, 2012, 21(3): 193-198.
4. Skaat A, Goldenfeld M, Cotlear D, et al. CO2 laser-assisted deep sclerectomy in glaucoma patients[J]. *J Glaucoma*, 2014, 23(3): 179-184.
5. Hsu CH, Chen RI, Lin SC. Myopia and glaucoma: sorting out the difference[J]. *Curr Opin Ophthalmol*, 2015, 26(2):90-95.
6. Clement CI, Goldberg I. The management of complicated glaucoma[J]. *Indian J Ophthalmol*, 2011, 59 Suppl: S141-S147.
7. 中华医学会眼科学分会青光眼学组. 我国原发性青光眼诊断和治疗专家共识(2014年)[J]. *中华眼科杂志*, 2014, 50(5): 382-383. Glaucoma Study Group in Ophthalmology Branch of Chinese Medical Association. The expert consensus of diagnosis and treatment of primary glaucoma (2014)[J]. *Chinese Journal of Ophthalmology*, 2014, 50(5): 382-383.
8. Teresa C. Chen. 青光眼手术操作与技巧[M]. 第1版. 刘虎主, 译. 江苏: 科学技术出版社, 2013; 1-100. Teresa C. Chen. *Glaucoma surgery*[M]. 1th edition. LIU Huzhu, translated. Jiangsu: Science and Technology Press, 2013; 1-100.
9. Zarei R, Amini H, Daneshvar R, et al. Long-term Outcomes of Ahmed Glaucoma Valve Implantation in Refractory Glaucoma at Farabi Eye Hospital, Tehran, Iran[J]. *Middle East Afr J Ophthalmol*, 2016, 23(1): 104-109.
10. Qiu C, Qian S, Sun X, et al. Axial Myopia Is Associated with Visual Field Prognosis of Primary Open-Angle Glaucoma[J]. *PLoS One*, 2015, 10(7): e0133189.
11. Osman EA. Glaucoma after open globe injury[J]. *Saudi J Ophthalmol*, 2015, 29(3): 222-224.
12. Osman EA, Mousa A, Al-Mansouri SM, et al. Glaucoma After Open-globe Injury at a Tertiary Care University Hospital: Cumulative Causes and Management[J]. *J Glaucoma*, 2016, 25(3): e170-e174.
13. Bikbov MM, Khusnitdinov II. The Results of the Use of Ahmed Valve in Refractory Glaucoma Surgery[J]. *J Curr Glaucoma Pract*, 2015, 9(3): 86-91.
14. Eldaly MA, Bunce C, Elsheitka OZ, et al. Non-penetrating filtration

- surgery versus trabeculectomy for open-angle glaucoma[J]. *Cochrane Database Syst Rev*, 2014, (2): CD007059.
15. Rulli E, Biagioli E, Riva I, et al. Efficacy and safety of trabeculectomy vs nonpenetrating surgical procedures: a systematic review and meta-analysis[J]. *JAMA Ophthalmol*, 2013, 131(12): 1573-1582.
16. Leszczyński R, Formińska-Kapuścik M, Bubala-Stachowicz B, et al. Nonpenetrating very deep sclerectomy with hyaluronic acid implant vs trabeculectomy--a 2-year follow-up[J]. *Graefes Arch Clin Exp Ophthalmol*, 2012, 250(12): 1835-1841.
17. Gedde SJ, Schiffman JC, Feuer WJ, et al. Three-year follow-up of the tube versus trabeculectomy study[J]. *Am J Ophthalmol*, 2009, 148(5): 670-684.
18. Greifner G, Roy S, Mermoud A. Results of CO<sub>2</sub> Laser-assisted Deep Sclerectomy as Compared With Conventional Deep Sclerectomy[J]. *J Glaucoma*, 2016, 25(7): e630-e638.

**本文引用:** 叶子, 王大江, 李朝辉. 二氧化碳激光辅助下外层 Schlemm管消融术短期安全性及有效性评价[J]. *眼科学报*, 2016, 31(4): 259-265. doi: 10.3978/j.issn.1000-4432.2016.12.13

**Cite this article as:** YE Zi, WANG Dajiang, LI Zhaohui. The short-term of clinical safety and efficiency of CO<sub>2</sub> laser-assisted sclerectomy surgery (CLASS)[J]. *Yan Ke Xue Bao*, 2016, 31(4): 259-265. doi: 10.3978/j.issn.1000-4432.2016.12.13