

doi: 10.3978/j.issn.1000-4432.2019.04.01

View this article at: <http://dx.doi.org/10.3978/j.issn.1000-4432.2019.04.01>

## 珠海地区近十年早产儿视网膜病变筛查结果

苏满想, 李战, 薛艳, 张天测, 王培锋

(珠海市妇幼保健院眼科, 广东 珠海 519001)

**[摘要]** 目的: 探讨珠海地区早产儿视网膜病变(retinopathy of prematurity, ROP)的患病情况及临床特点。方法: 回顾分析珠海市妇幼保健院2009年5月至2018年12月5 473例(10 946只眼)早产儿的眼病筛查资料。结果: 共筛查出185例(370眼)患有不同程度的ROP, 患病率为3.38%。33例(66眼)需要治疗, 占17.84%。低出生体重组出生孕周为26~31, 32~33, 34~36的ROP患儿分别为133, 13, 9例, ROP发病率分别为14.9%, 1.4%, 1.3%, 差异具有统计学意义( $P<0.05$ )。高出生体重组出生孕周为26~31, 32~33, 34~36的ROP患儿分别为1, 5, 24例, ROP发病率分别为7.1%, 1.1%, 1.0%, 差异无统计学意义( $P>0.05$ )。33例严重ROP患儿(需要干预治疗的ROP)中, 低出生体重组出生孕周为26~31, 32~33, 34~36的严重ROP患儿分别为29, 3, 1例, 发病率分别为3.2%, 3%, 0.1%, 差异具有统计学意义( $P<0.05$ )。高出生体重组无严重ROP患儿。结论: 珠海地区近十年的早产儿ROP患病率为3.38%, 出生体重和胎龄是ROP发病的危险因素。严重ROP患儿的出生体重均 $<2\ 000\text{ g}$ 。

**[关键词]** 早产儿视网膜病变; 出生体重; 胎龄

## Screening results of retinopathy of prematurity in Zhuhai in the past ten years

SU Manxiang, LI Zhan, XUE Yan, ZHANG Tiance, WANG Peifeng

(Department of Ophthalmology, Maternal and Child Health Hospital of Zhuhai, Zhuhai Guangdong 519001, China)

**Abstract** **Objective:** To investigate the clinical characteristics of retinopathy of prematurity (ROP) in Zhuhai. **Methods:** The eye screening data for 5 473 (10 946 eyes) premature infants born from May 2009 to December 2018 in Maternal and Child Health Hospital of Zhuhai were retrospectively analysed. **Results:** In the 5 473 premature babies examination, 185 cases (3.38%) were detected with different degrees of ROP. The number of cases requiring treatment was 33 (17.84%). In the low birth weight group, the ROP patients with 26–31, 32–33, and 34–36 weeks were 133 (14.9%), 13 (1.4%), and 9 (1.3%), respectively; the difference was statistically significant ( $P<0.05$ ). In the high birth weight group, the ROP patients with birth weeks of 26–31, 32–33, and 34–36 were 1 (7.1%), 5 (1.1%), and 24 (1.0%), respectively; the difference was not statistically significant ( $P>0.05$ ). Among the 33 children with severe ROP (requiring intervention treatment), there were 29 (3.2%),

收稿日期 (Date of reception): 2019-02-20

通信作者 (Corresponding author): 苏满想, Email: jinrong103@126.com

3 (3%), and 1 (0.1%) with birth weeks of 26–31, 32–33, and 34–36 respectively in the low birth weight group, the difference was not statistically significant ( $P>0.05$ ). The severe ROP was 0 in high birth weight group.

**Conclusion:** The prevalence of ROP in premature infants is 3.38% in the past decade in Zhuhai. Birth weight and fetal age are risk factors for ROP. The birth weight of infants with severe ROP is less than 2 000 g.

**Keywords** retinopathy of prematurity; birth weight; gestational age

早产儿视网膜病变(retinopathy of prematurity, ROP)是一类发生于早产、低体重儿的视网膜血管异常增生性致盲性眼病,是导致儿童眼盲的重要原因之一,占儿童眼盲的6%~18%<sup>[1]</sup>。2004年4月国家卫生部颁布《早产儿治疗用氧和视网膜病变防治指南》<sup>[2]</sup>后,ROP筛查工作得到社会和政府的高度重视,并逐步在全国范围内开展。但限于各地区开展筛查工作的水平不一,筛查的结果也差异较大。本研究统计分析对珠海市妇幼保健院近十年ROP筛查结果,总结珠海地区的ROP发病情况及临床特点。

## 1 资料与方法

### 1.1 一般资料

选取2009年5月至2018年12月在珠海市妇幼保健院进行ROP筛查的出生体重 $<2\ 500\text{ g}$ 的早产儿共5 473例(10 946眼),其中男2 938例,女2 535例,胎龄26~36( $34\pm 0.94$ )周,出生体重650~2 500( $1\ 960\pm 461$ )g。本研究获得珠海市妇幼保健院医学伦理委员会批准。

### 1.2 方法

复方托吡卡胺滴眼液散瞳,每隔10 min滴1次,共3次,滴完后静待30 min开始检查。采用0.4%盐酸奥布卡因表面麻醉,用开睑器和巩膜压迫器,使用广角数码眼底照相(Retcam3)对眼底各方位采集图像并进行保存。根据视网膜血管化的范围以及ROP的类型制定筛查周期。筛查未发现ROP,视网膜血管化位于I区或II区后极部,筛查周期为1周或更短。如视网膜血管化已达到II区周边部,筛查周期为2周。如病变为低危阈值前期病变,筛查周期为1周或更短。

### 1.3 ROP 的诊断及治疗

参照国际ROP分类<sup>[3]</sup>的相关规定诊断ROP。如病变为I型阈值前病变或阈值病变,建议转上级医院进行干预治疗。

### 1.4 统计学处理

采用SPSS 19.0统计软件进行数据分析。对资料进行 $\chi^2$ 检验, $P<0.05$ 为差异具有统计学意义。

## 2 结果

### 2.1 总体患病情况分析

共筛查早产儿5 473例(10 946眼),其中185例患有不同程度ROP,患病率为3.38%。185例ROP患儿中33例(66眼)属于严重ROP,需要干预治疗,占所有患病人数的17.84%。

### 2.2 各组分布情况分析

按出生孕周将ROP患儿分为26~31周组、32~33周组、34~36周组。根据出生体重分为低出生体重组( $<2\ 000\text{ g}$ )和高出生体重组( $\geq 2\ 000\text{ g}$ )。低出生体重组出生孕周为26~31, 32~33, 34~36的ROP患儿分别为133, 13, 9例,ROP发病率分别为14.9%, 1.4%, 1.3%,差异具有统计学意义( $\chi^2=183.42$ ,  $P<0.001$ )。高出生体重组出生孕周为26~31, 32~33, 34~36的ROP患儿分别为1, 5, 24例。ROP发病率分别为7.1%, 1.1%, 1.0%,差异无统计学意义( $\chi^2=5.31$ ,  $P\geq 0.05$ ,图1)。

33例严重ROP患儿(需要干预治疗的ROP)中,低出生体重组出生孕周为26~31, 32~33, 34~36的严重ROP患儿分别为29, 3, 1例,ROP发病率分别为3.2%, 3%, 0.1%,差异有统计学意义( $\chi^2=40.35$ ,  $P<0.001$ )。高出生体重组无严重ROP患儿(图2)。

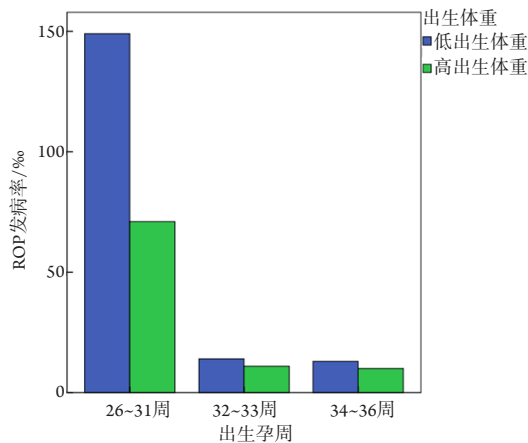


图1 不同出生体重的早产儿在各不同胎龄的因素影响下的ROP发病情况

Figure 1 Incidence of ROP in premature infants with different birth weight and gestational age

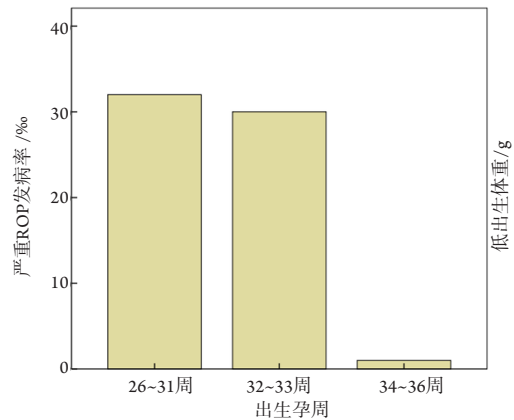


图2 低出生体重的早产儿在各不同胎龄的因素影响下的严重ROP发病情况

Figure 2 Incidence of severe ROP in low birth weight infants with different gestational age

### 3 讨论

ROP是一种可防治的疾病,合理用氧可显著减少ROP的发生,而及时筛查和治疗则对预防ROP致盲至关重要。为此,国家卫生部于2004年特制订颁布了《早产儿治疗用氧和视网膜病变防治指南》,对于规范我国的早产儿用氧和ROP防治,降低ROP发生率和致盲率起重要作用。

各国的筛查标准目前差异较大,由于围生医学的水平较高,发达国家的筛查范围普遍较窄<sup>[4]</sup>。美国的筛查标准为出生胎龄<30周或出生体重<1 500 g<sup>[5]</sup>;英国的筛查范围为出生胎龄<32周或出生体重<1 500 g;英国的筛查范围为出生胎龄<32周或出生体重<1 500 g;芬兰筛查范围为出生胎龄<30周或出生体重<1 250 g。绝大多数国家的筛查标准同时考虑到出生胎龄和体重。设立ROP筛查范围,既要考虑卫生绩效,避免资源浪费和减少不必要筛查带来的伤害,同时又要考虑到国内现状,避免漏筛。目前,我国的ROP发病率仍较高,大胎龄、高体重早产儿ROP亦不鲜见<sup>[6-8]</sup>。故2013年中国医师协会新生儿科医师分会对《早产儿治疗用氧和视网膜病变防治指南》<sup>[9]</sup>进行了修订,对筛查标准做了补充,改为出生胎龄≤34周或出生体重<2 000 g的早产儿,2014年中华医师学会眼科学分会眼底病学组颁布的《中国早产儿视网膜病变筛查指南(2014年)》<sup>[10]</sup>中认为ROP筛查的标准是出生体重<2 000 g,或出生孕周<32周的早

产儿和低体重儿。

我国目前在ROP防控方面,地区发展水平及其不均衡<sup>[11]</sup>,在北京、上海、广州等大城市,目前ROP发病率较低,但在偏远地区,ROP发病率仍较高,特别是大胎龄、高体重早产儿ROP时有发生,各地也在探索适合当地的筛查标准。我院结合本地的实际情况,扩大本地的筛查范围,即对出生体重<2 500 g的早产儿开展眼底筛查。本研究按照珠海市妇幼保健院的筛查标准,5 473例早产儿中共发现185例ROP,检出率3.38%,与惠州市<sup>[12]</sup>报道的3.479%相似,但明显低于北京<sup>[13-15]</sup>等地区报道的发生率,这可能与各地区早产儿筛查的标准不同有关。本研究如按照北京筛查标准:胎龄≤34周或体重≤2 000 g,ROP发病率为5.05%(151/2 992),仍然低于北京、深圳和东莞的ROP发病率。北京等地区参与筛查的都是新生儿监护病房的早产儿,多合并有全身疾病,而本研究筛查的病例并不全是新生儿监护病房的早产儿。另外,出现这种结果差异,可能也与当地的医疗技术水平有关。

根据我国中华医学会颁布的《中国早产儿视网膜病变筛查指南(2014年)》<sup>[10]</sup>,筛查标准是孕周<32周或出生体重<2 000 g的早产儿,需筛查2 529例早产儿,可以减少大约一半的筛查工作量。可以筛查出ROP患儿156例,将有29人漏诊,但29人中无1例达到阈值期病变。筛查出的严重ROP患儿的出生体重<2 000 g,胎龄≤34周。所以

2013年的筛查指南制定的筛查标准是适合珠海地区的。目前ROP主要是对症治疗。1型阈值前病变和阈值病变依然以激光光凝或冷凝为主, 4期和5期病变只能考虑手术治疗, 且治疗效果较差<sup>[16]</sup>。抗VEGF药物治疗目前研究<sup>[17-19]</sup>较多, 具有治疗时间短、效果显著、对周边视网膜破坏较少等优点, 但同时也有复发率较高、随访时间长、经济负担重等缺点。所以ROP的重点还是在预防和早期发现。

## 参考文献

- 中华医学会眼科学分会斜视与小儿眼科学组. 弱视诊断专家共识(2011年)[J]. 中华眼科杂志, 2011, 47(8): 768.  
Strabismus and Pediatric Ophthalmology Group of Chinese Ophthalmological Society. Expert consensus on amblyopia diagnosis (2011)[J]. Chinese Journal of Ophthalmology, 2011, 47(8): 768.
- 中华医学会. 早产儿治疗用氧和视网膜病变防治指南[J]. 中国生育健康杂志, 2004, 15(3): 132-133.  
Chinese Medical Association. Guidelines for normative use of oxygen and the prevention and treatment of retinopathy of premature infants[J]. Chinese Journal of Reproductive Health, 2004, 15(3): 132-133.
- International Committee for the Classification of Retinopathy of Prematurity. The International Classification of Retinopathy of Prematurity revisited[J]. Arch Ophthalmol, 2005, 123(7): 991-999.
- Slidsborg C, Forman JL, Rasmussen S, et al. A new risk-based screening criterion for treatment-demanding retinopathy of prematurity in Denmark[J]. Pediatrics, 2011, 127(3): e598-e606.
- Fierson WM. Screening examination of premature infants for retinopathy of prematurity[J]. Pediatrics, 2013, 131(1): 189-195.
- 陈宜, 黎晓新. 严重早产儿视网膜病变的临床特征分析[J]. 中华眼科杂志, 2006, 42(9): 838-840.  
CHEN Yi, LI Xiaoxin. Analysis of clinical features of severe retinopathy of prematurity[J]. Chinese Journal of Ophthalmology, 2006, 42(9): 838-840.
- 毛娅妮, 刘恬, 王建勋, 等. 广州地区出生体重2-2.5kg早产儿视网膜病变筛查情况分析[J]. 中国斜视与小儿眼科杂志, 2018, 26(1): 14-17.  
MAO Yani, LIU Tian, WANG Jianxun, et al. Analysis of retinopathy of prematurity with birth weight between 2kg and 2.5kg in Guangzhou area[J]. Chinese Journal of Strabismus & Pediatric Ophthalmology, 2018, 26(1): 14-17.
- 杨洋, 罗先琼. 出生体重2000~2999 g早产儿眼底疾病筛查结果分析[J]. 中华眼底病杂志, 2014, 30(1): 87-88.  
YANG Yang, LUO Xianqiong. Analysis of retinopathy of prematurity with birth weight between 2000 g and 2999 g[J]. Chinese Journal of Ocular Fundus Diseases, 2014, 30(1): 87-88.
- 中国医师协会新生儿科医师分会. 早产儿治疗用氧和视网膜病变防治指南(修订版)[J]. 中华实用儿科临床杂志, 2013, 28(23): 1835-1836.  
Neonatalogist Branch of Chinese Medical Association. Guidelines for normative use of oxygen and the prevention and treatment of retinopathy of premature infants (revised edition)[J]. Chinese Journal of Applied Clinical Pediatrics, 2013, 28(23): 1835-1836.
- 中华医学会眼科分会眼底病学组. 中国早产儿视网膜病变筛查指南(2014年)[J]. 中华眼科杂志, 2014, 50(12): 933-935.  
Retinopathy Group of Chinese Ophthalmological Society. Screening guidelines of premature infants for retinopathy of prematurity in China[J]. Chinese Journal of Ophthalmology, 2014, 50(12): 933-935.
- 储邵节, 王雨生. 我国大陆地区近20年早产儿视网膜病变发病概况[J]. 中华眼科杂志, 2012, 48(2): 179-183.  
CHU Shaojie, WANG Yusheng. Incidence of retinopathy of prematurity in mainland of China over the last 20 years[J]. Chinese Journal of Ophthalmology, 2012, 48(2): 179-183.
- 宁静静, 黄学林, 杨璇. 惠州早产儿视网膜病变筛查结果分析[J]. 广州医药, 2016, 47(2): 41-43.  
NING Jingjing, HUANG Xuelin, YANG Xuan. Analysis of screening results of retinopathy of prematurity in Huizhou[J]. Guangzhou Medical Journal, 2016, 47(2): 41-43.
- 北京早产儿视网膜病变流行病学调查组. 北京早产儿视网膜病变筛查和高危因素分析[J]. 中华眼底病杂志, 2008, 24(1): 30-34.  
Beijing Retinopathy of Prematurity Epidemiology Study Group. Analysis on incidence of retinopathy of prematurity and its risk factors in Beijing[J]. Chinese Journal of Ocular Fundus Diseases, 2008, 24(1): 30-34.
- 马萍萍, 张敏, 张秋玲, 等. 东莞市早产儿视网膜病变筛查初步报告[J]. 中华眼底病杂志, 2011, 27(2): 179-180.  
MA Pingping, ZHANG Min, ZHANG Qjuling, et al. The primary report of screening for retinopathy of prematurity in Dongguan city[J]. Chinese Journal of Ocular Fundus Diseases, 2011, 27(2): 179-180.
- 罗先琼, 高利伟, 张国明, 等. 广东省三家医院早产儿视网膜病变发生特点及转归分析[J]. 中华眼底病杂志, 2012, 28(1): 49-52.  
LUO Xianqiong, GAO Liwei, ZHANG Guoming, et al. Development and progress of retinopathy of prematurity in three hospitals in Guangdong province[J]. Chinese Journal of Ocular Fundus Diseases, 2012, 28(1): 49-52.

16. Mintz-Hittner HA, Kennedy KA, Chuang AZ. Efficacy of intravitreal bevacizumab for stage 3+ retinopathy of prematurity[J]. N Engl J Med, 2011, 364(7): 603-615.
17. Hu J, Blair MP, Shapiro MJ, et al. Reactivation of retinopathy of prematurity after bevacizumab injection[J]. Arch Ophthalmol, 2012, 130(8): 1000-1006.
18. Lee JY, Chae JB, Yang SJ, et al. Effects of intravitreal bevacizumab and laser in retinopathy of prematurity therapy on the development of peripheral retinal vessels[J]. Graefes Arch clin Exp Ophthalmol, 2010, 248(9): 1257-1262.
19. 杨秀梅, 何涛, 邱岩, 等. 玻璃体内注射雷珠单抗治疗早产儿视网膜病变疗效观察[J]. 眼科新进展, 2017, 37(2): 137-140.
- YANG Xiumei, HE Tao, QIU Yan, et al. Efficacy and safety of intravitreal injection of ranibizumab for retinopathy of prematurity[J]. Recent Advances in Ophthalmology, 2017, 37(2): 137-140.

**本文引用:** 苏满想, 李战, 薛艳, 张天测, 王培锋. 珠海地区近十年早产儿视网膜病变筛查结果[J]. 眼科学报, 2019, 34(2): 80-84. doi: 10.3978/j.issn.1000-4432.2019.04.01

**Cite this article as:** SU Manxiang, LI Zhan, XUE Yan, ZHANG Tiance, WANG Peifeng. Screening results of retinopathy of prematurity in Zhuhai in the past ten years[J]. Yan Ke Xue Bao, 2019, 34(2): 80-84. doi: 10.3978/j.issn.1000-4432.2019.04.01