

doi: 10.3978/j.issn.1000-4432.2019.03.01

View this article at: <http://dx.doi.org/10.3978/j.issn.1000-4432.2019.03.01>

· 临床病例讨论 ·

新发双侧强直性瞳孔1例

李欢, 刘静江

(河北省眼科医院糖尿病眼科, 河北省眼科研究所, 河北省眼科重点实验室, 河北 邢台 054001)

[摘要] 强直性瞳孔在临床工作中较为少见, 容易被误诊, 典型的强直性瞳孔为单侧, 随着病程的进展, 逐渐转变为双侧。新发双侧强直性瞳孔更是极为罕见, 应当引起重视。其典型的临床表现包括瞳孔散大、瞳孔运动迟钝、节段性瞳孔麻痹、无其他眼部器质性病变。依据病因可以分为继发于急性眼内肌麻痹、合并有全身疾病以及特发性三类。目前治疗方面多以病因治疗为主。

[关键词] 强直性瞳孔; 艾迪综合征; 瞳孔

Newly bilateral tonic pupil: A case report

LI Huan, LIU Jingjiang

(Department of Diabetic Eye Disease, Hebei Eye Hospital, Hebei Institute of Ophthalmology,
Hebei Key Laboratory of Ophthalmology, Xingtai Hebei 054001, China)

Abstract Tonic pupil is rare in clinical work and likely to be misdiagnosed. The typical tonic pupil is unilateral, which gradually turns to bilateral with the progress of disease. Newly bilateral tonic pupil is extremely rare, which captivates widespread attention. Typical clinical manifestations include dilated pupils, slow pupil movement, segmental pupillary palsy, and no other ocular diseases. On this basis, the causes can be divided into three categories, including secondary to acute intraocular myoparalysis, complicated with systemic disease and idiopathic type. At present, etiological treatment is the main treatment.

Keywords tonic pupil; Adie syndrome; pupil

强直性瞳孔是指瞳孔散大, 直、间接光反射减弱或消失, 瞳孔收缩障碍和调节反射异常, 在临床工作中较为少见, 容易被误诊。典型的强直性瞳孔是单侧的, 有的患者随着病程的进展, 逐渐转变为双侧。新发双侧强直性瞳孔更是极为罕见, 应当引起重视, 避免误诊。

1 临床资料

患者, 女, 31岁, 因“双眼视物不清2 d”于河北省眼科医院就诊。体格检查: 双眼视力1.0, 右眼眼压[非接触式眼压计(non-contact tonometer, NCT)]16 mmHg(1 mmHg=0.133 kPa), 左眼眼压

收稿日期 (Date of reception): 2019-02-01

通信作者 (Corresponding author): 李欢, Email: lhjyby@163.com

17 mmHg, 双眼外眼检查未见异常, 瞳孔散大, 直径约8 mm, 直、间接对光反射及近反射均消失, 余前后节检查未见明显异常(图1)。神经查体: 膝腱和跟腱反射均消失。既往体健, 否认服用药物,

无外伤及手术史。辅助检查: 梅毒抗体阴性。头颅MRI: 未见明显异常(图2)。药物试验: 用稀释后的毛果芸香碱滴眼液(浓度为0.0625%)滴双眼, 约30 min后患者双侧瞳孔缩小至3 mm(图3)。

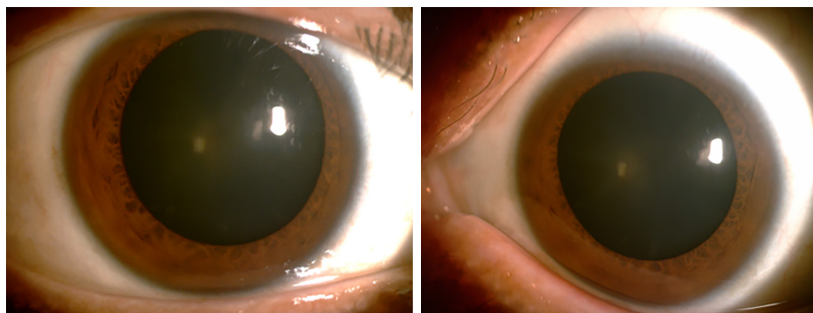


图1 患者双眼瞳孔散大

Figure 1 The pupil dilated in both eyes of the patient

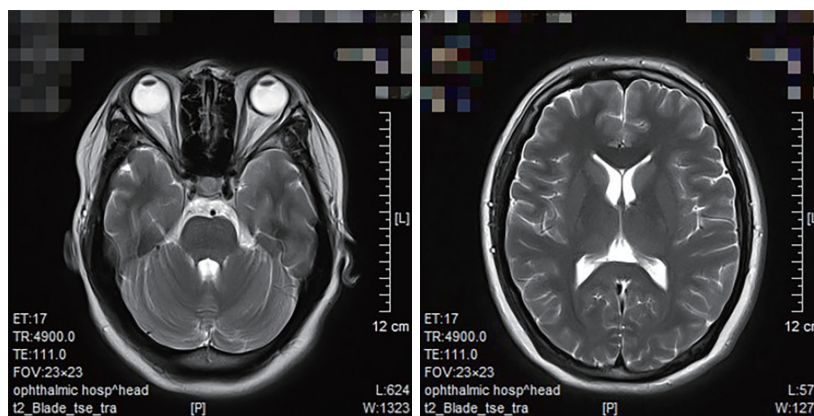


图2 头颅MRI未见明显异常

Figure 2 Head MRI shows no obvious abnormality

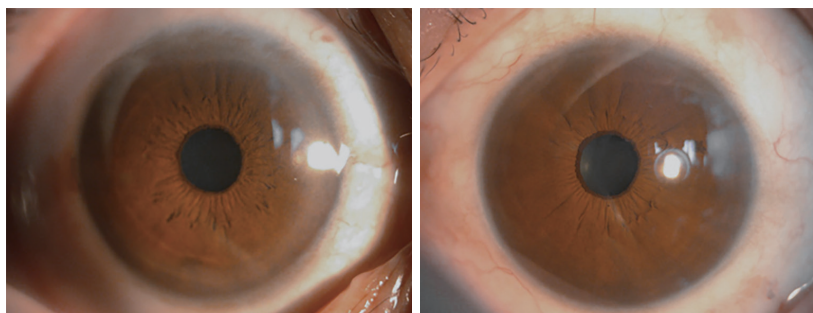


图3 用稀释后的毛果芸香碱滴眼液(浓度为0.0625%)滴双眼后患者双侧瞳孔缩小

Figure 3 The pupils of both eyes were constricted after the application of diluted pilocarpine

2 讨论

强直性瞳孔又称为Adie瞳孔, 由英国人Adie^[1]1931年首次报道。其特征是瞳孔散大, 直接或间接光反射减弱或消失, 瞳孔收缩障碍和调节反射异常。若同时合并有下肢腱反射消失, 或伴有发汗异常, 则可称之为Adie综合征。更常见于20~40岁青年女性, 80%为单侧发病, 往往为自发性。

患者通常无症状, 通常是无意中被他人发现的, 少数有症状者, 症状多为: 1) 视近模糊; 2) 眼部绞痛感; 3) 头痛; 4) 畏光^[2]。特异性体征: 1) 无其他眼部器质性病变。2) 出现瞳孔大小及反射异常。光-近分离现象^[3]。3) “蠕虫样、蚯蚓样运动(vermi-form movements)”, 这是一种节段性瞳孔麻痹现象, 与睫状神经节错向性再生有关, 即有些节段对集合调节动作有反应, 有些节段对光刺激有反应, 有些节段根本不起反应。因此瞳孔对在光的刺激下不是呈现常见的向心性收缩而是表现为钱袋口绳子样运动^[4]。4) 毛果芸香碱试验阳性: 将浓度为1%或2%的毛果芸香碱滴眼液用生理盐水稀释成浓度为0.1%或0.0625%, 稀释后的毛果芸香碱滴眼液不会使正常瞳孔收缩^[5], 但可以使Adie瞳孔患者在滴用30~60 min后, 出现患侧瞳孔缩小, 这是去神经支配后产生过度敏感导致的。因此, 在下列条件中: 1) 单侧瞳孔扩大; 2) 视力正常; 3) 一切瞳孔运动均迟缓; 4) 无眼外肌麻痹及上睑下垂; 5) 腱反射消失; 6) 滴0.1%或0.0625%浓度的毛果芸香碱滴眼液30~60min后瞳孔缩小。只要符合前4项即可诊断为Adie瞳孔, 若又符合后2项可加强诊断^[6]。在该病例中, 新发为两侧瞳孔扩大者较罕见。两侧瞳孔扩大者, 最好2)~6)项都符合才能确定诊断。

其病变部位可能为: 1) 睫状神经节及其附近的病变; 2) 上颈髓部病变; 3) 动眼神经核病变。强直性瞳孔可分为3类: 1) 继发于急性眼内肌麻痹, 常见的病因有感染、炎症、浸润性病变、创伤(包括手术等); 2) 合并有全身广泛性周围神经病或自主神经病的患者, 如梅毒、慢性酒精中毒、物质沉积性疾病(淀粉样变性、肝硬化腹水、糖尿病)、结缔组织病(系统性红斑狼疮、干燥综合征、血管炎)、脱髓鞘病变等; 3) 不明原因的特发性, 并且占了大多数^[7], 患者仅存在腱反射异常, 但无局灶性眼或眼眶疾病, 或广泛性周围神经病或自主神

经病的证据。

Adie瞳孔需要与药物引起的瞳孔散大、瞳孔括约肌损伤、动眼神经麻痹、青光眼瞳孔散大以及Horner综合征相鉴别。因此, 在面对Adie瞳孔患者时, 问病史、详细的眼科检查及了解患者的全身情况显得格外重要, 低浓度的毛果芸香碱滴眼试验可以区分Adie瞳孔和其他, 但许多动眼神经麻痹患者的瞳孔仍可产生收缩, 因此节段性瞳孔麻痹被认为是关键性诊断检查。

目前强直性瞳孔的治疗无明确的定论, 有明确的病因者, 以病因治疗为主。也有中医报道, 以通经活络、调补肝肾为原则给予中药联合针灸治疗有助于恢复瞳孔功能^[8]。随着病程延长, 神经纤维的错向性再生可以使部分Adie瞳孔自愈。在瞳孔没有恢复的过程中, 建议患者在室外, 尤其是强光下活动时佩戴墨镜, 以减少过多的光线通过散大的瞳孔引起视网膜损伤。

本病的转归为: 1) 调节麻痹在前2年内部分可恢复; 2) 瞳孔对光反应无好转, 甚至由于瞳孔括约肌的进一步麻痹导致对光反应更加迟钝; 3) 深反射损害有轻微继续丧失的趋势; 4) 患侧瞳孔逐渐变小; 5) 另一眼最终有受累倾向。

参考文献

1. Adie WJ. Pseudo-Argyll Robertson pupils with absent tendon reflexes: a benign disorder simulating Tabes dorsalis[J]. *Br Med J*, 1931, 1(3673): 928-930.
2. 江冰, 李志清, 侯豹可, 等. 全面评价Adie瞳孔—附三例典型病例[J]. *眼科*, 2010, 19(1): 67-69.
JIANG Bing, LI Zhiqing, HOU Baoke, et al. Comprehensive evaluation of one case with three typical cases of Adie pupil[J]. *Ophthalmology in China*, 2010, 19(1): 67-69.
3. 瞳孔[M]//Timothy Martin. 实用神经眼科学. 魏文斌译. 北京: 中国协和医科大学出版社, 2016: 299-304.
Pupil[M]//Timothy Martin. *Practical neuro-ophthalmology*. Translated by WEI Wenbin. Beijing: China Union Medical College Press, 2016: 299-304.
4. Miller NR. The pupil[M]//Miller NR, Newman NJ, Biousse V, et al. *Walsh and Hoyt's clinical neuro-ophthalmology: the essentials*. Philadelphia: Lippincott Williams & Wilkins, 2007: 310-311..
5. Leavitt JA, Wayman LL, Hodge DO, et al. Pupillary response to four concentrations of pilocarpine in normal subjects: application to testing

- for Adie tonic pupil[J]. Am J Ophthalmol, 2002, 133(3): 333-336.
6. 施殿雄. 实用眼科诊断[M]. 上海: 上海科学技术出版, 2005: 915-929.
SHI Dianxiong. Practical ophthalmic diagnosis[M]. Shanghai: Shanghai Science and Technology Press, 2005: 915-929.
 7. Vetrugno R, Liguori R, Cevoli S, et al. Adie's tonic pupil as a manifestation of Sjogren's syndrome[J]. Ital J Neurol Sci, 1997, 18(5): 293-295.
 8. 潘萍. 艾迪综合征案[J]. 中国针灸, 2017, 37(3): 258.
PAN Ping. Case of Adie syndrome[J]. Chinese Acupuncture & Moxibustion, 2017, 37(3): 258.

本文引用: 李欢, 刘静江. 新发双侧强直性瞳孔1例[J]. 眼科学报, 2019, 34(2): 116-119. doi: 10.3978/j.issn.1000-4432.2019.03.01

Cite this article as: LI Huan, LIU Jingjiang. Newly bilateral tonic pupil: A case report[J]. Yan Ke Xue Bao, 2019, 34(2): 116-119. doi: 10.3978/j.issn.1000-4432.2019.03.01