doi: 10.3978/j.issn.2095-6959.2021.01.004
View this article at: http://dx.doi.org/10.3978/j.issn.2095-6959.2021.01.004

INSM1 在肺神经内分泌肿瘤活检标本和细胞学样本中的表达

张伟[1]，李霞[2]，孙岳军[3]，曹鹏[1]

(1. 泰兴市人民医院病理科，江苏 泰兴 225400；2. 无锡市人民医院病理科，江苏 无锡 214000；
3. 江阴市人民医院病理科，江苏 江阴 214400)

[摘　要]　**目的：**分析胰岛素瘤相关蛋白-1 (insulinoma-associated protein 1，INSM1)在肺神经内分泌肿瘤组织学和细胞学样本中的表达。**方法：**采用免疫组织化学EnVision两步法检测INSM1在193份活体组织检查(以下简称活检)标本及80份细胞学标本中的表达，其中包括：肺小细胞癌(42份)、肺大细胞神经内分泌癌(6份)、低级别肺神经内分泌肿瘤(19份)、肺腺癌(69份)、肺鳞癌(57份)活检标本及肺小细胞癌(9份)、肺腺癌(48份)和间皮细胞增生(23份)细胞学样本。**结果：**1) INSM1在肺小细胞癌，肺大细胞神经内分泌癌和低级别肺神经内分泌肿瘤中的阳性率分别为90.5% (38/42)，66.7% (4/6)，94.7% (18/19)，显著高于肺腺癌(2.9%，2/69)、肺鳞癌(1.8%，1/57)中的阳性率(均$P<0.01$)。2) INSM1在肺小细胞癌细胞学样本中全部呈阳性表达，显著高于肺腺癌(2.1%，1/48)和反应性间皮细胞增生(0，0/23)中的阳性率(均$P<0.01$)。3) INSM1免疫组织化学染色在32份活检和细胞学配对的标本中检测结果具有高度一致性($\kappa=1$)。4) INSM1在肺神经内分泌肿瘤中的敏感性为90.1% (64/71)，显著高于突触小泡蛋白(synaptophysin，Syn)和嗜铬粒蛋白A (chromogranin A，CgA) (均$P<0.001$)。5) INSM1在肺神经内分泌肿瘤中的特异性为97.6%，显著高于Syn ($P<0.05$)，但是与CgA相比差异无统计学意义(均$P>0.05$)。**结论：**INSM1在肺神经内分泌肿瘤中高表达，是鉴别诊断肺神经内分泌肿瘤比较可靠的标志物。

[关键词]　胰岛素瘤相关蛋白-1；神经内分泌肿瘤；活体组织检查；细胞学标本；肺

Expression of INSM1 in biopsy and cytology specimens for pulmonary neuroendocrine tumors

ZHANG Wei[1], LI Xia[2], SUN Yuejun[3], CAO Peng[1]

(1. Department of Pathology, Taixing People's Hospital, Taixing Jiangsu 225400; 2. Department of Pathology, Wuxi People's Hospital, Wuxi Jiangsu 214000; 3. Department of Pathology, Jiangyin People's Hospital, Jiangyin Jiangsu 214400, China)

Abstract　**Objective:** To explore the expression of insulinoma-associated protein 1 (INSM1) in tissue and cytology specimens for pulmonary neuroendocrine tumors. **Methods:** The EnVision two-step immunohistochemical staining method was used to detect the expression of INSM1 in 193 biopsy specimens and 80 cytology specimens. Biopsy specimens include 42 small cell lung carcinomas (SCLCs), 6 large-cell neuroendocrine carcinomas (LCNECs), 19 low-grade neuroendocrine neoplasms, 69 adenocarcinomas, 57 squamous cell carcinomas;

收稿日期 (Date of reception)：2019–11–11
通信作者 (Corresponding author)：曹鹏，Email: 25550818@qq.com

cytology specimens include 9 small cell carcinomas, 48 adenocarcinomas and 23 reactive mesothelial cells proliferation. **Results:** 1) The positive rate of INSM1 for SCLCs, LCNECs and low-grade neuroendocrine neoplasms were 90.5% (38/42), 66.7% (4/6) and 94.7% (18/19) respectively, which is significantly higher than that for adenocarcinomas (2.9%, 2/69) and squamous cell carcinomas (1.8%, 1/57, $P<0.05$); 2) INSM1 was expressed in all the small cell carcinoma cytology specimens, which is significantly higher than the positive rate for adenocarcinomas (2.1%, 1/48) and reactive mesothelial cells proliferation (0%, 0/23, $P<0.05$); 3) INSM1 showed perfect agreement between 32 cases of paired biopsy and cytology specimens (κ=1); 4) the sensitivity of INSM1 in lung neuroendocrine neoplasms (90.1%, 64/71) were higher than that of synaptophysin (Syn) and chromogranin A (CgA) ($P<0.001$); 5) the specificity of INSM1 in lung neuroendocrine neoplasms (97.6%) was similar to CgA ($P>0.05$), but considerably higher than that of Syn ($P<0.05$). **Conclusion:** INSM1 has a high expression in lung neuroendocrine neoplasms and is therefore a reliable marker for lung neuroendocrine neoplasms.

Keywords insulinoma-associated protein 1; neuroendocrine tumors; biopsy; cytology specimens; pulmonary

胰岛素瘤相关蛋白-1(insulinoma-associated protein 1，INSM1)是一种具有5个锌指结构域的DNA结合蛋白质，在神经内分泌分化过程中起重要调控作用[1]。最近，多项研究[2-5]表明：INSM1在多种组织起源的神经内分泌肿瘤中高表达，如胃肠道[2]、胰腺[2]、皮肤[3]、前列腺[4]、子宫[5]等；并且能够用于神经内分泌肿瘤的鉴别诊断。但是INSM1在肺神经内分泌肿瘤中的研究结果尚不一致，并且缺乏组织学标本和细胞学标本的配对检测结果。因此，本研究采用免疫组织化学EnVision两步法检测INSM1在肺神经内分泌肿瘤活体组织检查(以下简称活检)标本及细胞蜡块标本中的表达，旨在探讨INSM1在肺神经内分泌肿瘤中的临床诊断价值。

1 材料与方法

1.1 材料

收集2006至2018年泰兴市人民医院、江阴市人民医院及无锡市人民医院病理科归档的石蜡包埋组织学标本共计193份，包括肺小细胞癌42份，肺大细胞神经内分泌癌组织6份，低级别肺神经内分泌肿瘤19份，肺腺癌69份，肺鳞癌57份。同时收集细胞蜡块标本肺小细胞癌9份，肺腺癌48份和间皮细胞增生23份。所有标本行HE染色，并且具有明确的病理诊断结果。本研究已经获得泰兴市人民医院伦理委员会批准。

1.2 方法

所有3~4 μm石蜡切片经过脱蜡，乙醇梯度脱水后，行高温高压抗原修复(10%柠檬酸盐抗原修复缓冲液，pH6.0)；每张切片滴加100 μL一抗，4 ℃孵育过夜，PBS冲洗；滴加100 μL EnVision试剂，室温孵育40 min；PBS冲洗，DAB显色，苏木素复染，中性树胶封片，镜检。鼠抗人单克隆抗体INSM1(A-8)购于美国Santa Cruz公司(稀释比例1∶100)，即用型单抗突触小泡蛋白(synaptophysin，Syn)和嗜铬粒蛋白A(chromogranin A，CgA)购于北京中杉金桥生物技术有限公司。免疫组织化学二抗及DAB显色液均购于美国丹科北美有限公司(Dako North America, Inc.)。

1.3 结果判读

INSM1阳性定位于细胞核，Syn和CgA阳性定位于细胞质。免疫染色的结果依据肿瘤细胞阳性的数量进行判断，无肿瘤细胞为0，<5%的阳性细胞着色为1+，5%~50%的阳性细胞着色为2+，>50%的阳性细胞着色为3+。当肿瘤细胞染色为2+和3+时判为INSM1，Syn和CgA阳性。

1.4 敏感性与特异性计算

按照如下公式计算INSM1的敏感性和特异性：敏感性=真阳性/(真阳性+真阴性)；特异性=真阴性/(真阳性+真阴性)。

1.5 统计学处理

采用Stata12.0进行统计学处理。采用χ^2检验分析INSM1在不同类别肿瘤中的表达差异，kappa一致性检验分析INSM1在活检标本和细胞学标本中的一致性。以$P<0.05$为差异有统计学意义。

2 结果

2.1 INSM1 在肺肿瘤活检标本中的表达

患者年龄平均63(36~81)岁；男女比例为1.5∶1；肿瘤平均大小为3(1~6)cm。INSM1在肺小细胞癌，肺大细胞神经内分泌癌，低级别肺神经内分泌肿瘤中的阳性率分别为90.5%，66.7%和94.7%，显著高于肺腺癌(2.9%)和肺鳞癌(1.8%)中的阳性率(χ^2=13.3858，P<0.05；图1A~C，表1)。INSM1在肺神经内分泌肿瘤活检标本中的总阳性率为89.6%(60/67)，显著高于非神经内分泌肿瘤中的阳性率2.4%(3/126)（χ^2=5.7937，P<0.01)。

2.2 INSM1 在细胞蜡块标本中的表达

INSM1在肺小细胞癌，肺腺癌和间皮细胞增生细胞蜡块中的阳性率分别为100%，2.1%和0%。INSM1在肺小细胞癌中的阳性率显著高于肺腺癌和间皮细胞增生中的阳性率(χ^2=71.0476，P<0.01；图1D，表2)。另外选取1份肺小细胞癌标本，采用液基细胞学制片并行免疫细胞化学检测INSM1，也呈阳性表达，而背景中的淋巴细胞则未见阳性着色(图1E)。

2.3 INSM1 在肺活检标本和细胞蜡块标本中的一致性

INSM1在肺小细胞癌、肺腺癌活检标本和细胞学标本中的表达完全一致(κ=1，表3)。

2.4 INSM1 与 Syn 和 CgA 的敏感性比较

在所检测的神经内分泌肿瘤(包括42份肺小细胞癌，6份肺大细胞神经内分泌癌，19份低级别肺神经内分泌肿瘤)组织和4份肺小细胞癌的细胞学标本(另外5份肺小细胞癌与组织学标本重复，因此未纳入该组实验)中，INSM1的总阳性率为90.1%(64/71)，显著高于Syn (77.5%)和CgA (57.7%)的阳性率(P<0.001，表4)。

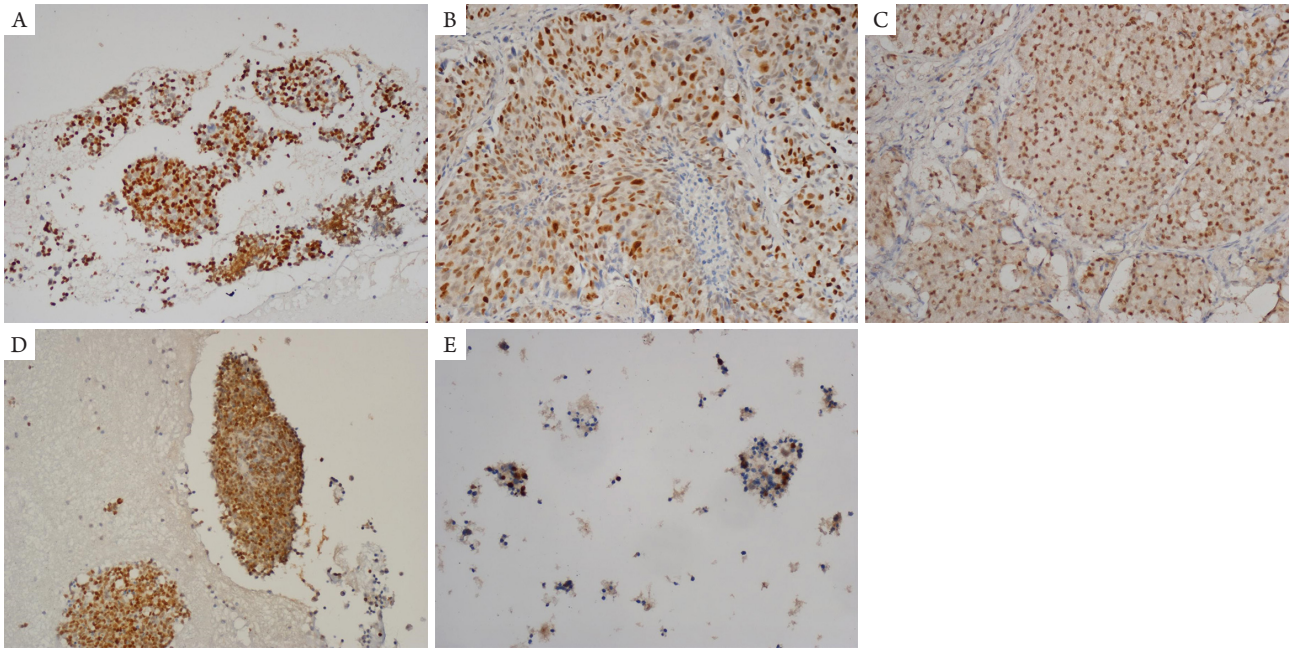

图1 INSM1在肺神经内分泌肿瘤中的染色(EnVision，×200)

Figure 1 INSM1 staining in representative cases of pulmonary neuroendocrine tumors (EnVision, ×200)

(A)肺小细胞癌活检标本；(B)肺大细胞神经内分泌癌活检标本；(C)低级别肺神经内分泌肿瘤活检标本；(D)肺小细胞癌细胞蜡块标本；(E)肺小细胞癌液基细胞学标本。

(A) Biopsy specimen of SCLCs; (B) biopsy specimen of LCNECs; (C) biopsy specimen of low-grade neuroendocrine neoplasms; (D) cell block specimen of SCLCs; (E) liquid-based cytologic specimen of SCLCs.

表1 INSM1在肺活检标本中的表达

Table 1 Expression of INSM1 in lung biopsy specimens

肿瘤类型	INSM1/份	
	阴性	阳性
小细胞癌	4	38
大细胞神经内分泌癌	2	4
低级别神经内分泌癌	1	18
腺癌	2	67
鳞癌	1	56
χ^2	13.3858	
P	0.01	

表2 INSM1在细胞蜡块标本中的表达

Table 2 Expression of INSM1 in cell blocks

肿瘤类型	INSM1/份	
	阴性	阳性
小细胞癌	0	9
腺癌	47	1
间皮细胞增生	23	0
χ^2	71.0476	
P	<0.01	

表3 INSM1在肺活检标本和细胞蜡块标本中的一致性检测

Table 3 Consistency of INSM1 in biopsy and cell blocks specimens

细胞学	组织学/份	
	阴性	阳性
阴性	5	0
阳性	0	27
κ	1	

表4 INSM1与Syn和CgA的敏感性比较

Table 4 Comparison of sensitivity between INSM1, Syn and CgA

免疫标志物	神经内分泌肿瘤/份	
	阴性	阳性
INSM1	7	64
Syn	16	55
CgA	30	41
χ^2	20.2450	
P	<0.001	

2.5 INSM1 与 Syn 和 CgA 的特异性比较

在所检测的非神经内分泌肿瘤(包括肺腺癌69份，肺鳞癌57份)组织中，INSM1的阳性率约为2.4%，INSM1在神经内分泌肿瘤中的特异性为97.6%；Syn和CgA在非神经内分泌肿瘤中的阳性率分别为7.9%(10/126)和0.8%(1/126)(表5)。INSM1在神经内分泌肿瘤中的特异性显著高于Syn ($P<0.05$)，但是与CgA差异无统计学意义($P>0.05$)。

表5 INSM1与Syn和CgA的特异性比较

Table 5 Comparison of specificity between INSM1, Syn and CgA

免疫标志物	非神经内分泌肿瘤/份	
	阴性	阳性
INSM1	123	3
Syn	116	10
CgA	125	1
χ^2	9.9396	
P	0.007	

3 讨论

目前，分子生物学技术已经广泛应用于疾病诊断和治疗。其中，分子靶向治疗在肺癌治疗中起到重要作用，已经写入多部诊疗指南中。精准治疗的前提是准确的病理学诊断。传统的病理学诊断是依靠病理医师在显微镜下观察组织形态进行诊断。在一些差分化的肿瘤组织中，形态学诊断有一定的局限性，难以区分腺癌，鳞癌及神经内分泌癌。因此，可以采用免疫组织化学染色以明确诊断。然而，传统的免疫标志物存在敏感性低或特异性差等问题，因而需要研究新的免疫组织化学标志物以辅助诊断。在肺起源的神经内分泌肿瘤中，通常采用Syn，CgA及CD56进行辅助诊断，但是CD56的敏感性低，而CgA的特异性差，Syn在部分低分化癌中也可以表达，因此需要研究新的神经内分泌免疫标志物。

在20世纪90年代早期，研究人员就已经采用消减杂交技术将INSM1鉴定出来[6]，但是，由于缺少高质量的抗体，只能检测INSM1的mRNA表达。但是，mRNA容易降解，并且检测流程复杂，检测技术难以掌握，不适适合临床病理检测。近年来，随着优质抗INSM1抗体的出现，对INSM1在临床病理诊断中的相关研究也逐渐增多。然而，

国内尚未见有关INSM1在肺癌中的报道。因此，本研究检测了肺肿瘤活检和细胞学标本中INSM1的表达，以明确其诊断价值。

本研究中，活检标本和细胞蜡块标本都证实INSM1是神经内分泌肿瘤比较好的标志物。首先，在活检样本中，本研究分析肺起源的神经内分泌肿瘤和腺癌及鳞癌中INSM1的表达。在肺神经内分泌肿瘤组织标本中，INSM1的总阳性率为89.6%，远高于腺癌和鳞癌中的阳性率。可以认为，在肺神经内分泌肿瘤中，无论恶性还是良性，均可以高表达INSM1。随后。本研究又检测细胞学标本中INSM1的表达发现：INSM1在肺小细胞癌中的阳性率为100%，而非神经内分泌肿瘤性病变中INSM1几乎不表达。再次，活检和细胞学配对检测结果分析显示：INSM1在活检和细胞学样本中检测结果完全一致。因此，INSM1免疫组织化学染色并不会由于标本类型不同而出现检测差异。最后，INSM1在神经内分泌肿瘤中的敏感性高于Syn和CgA，并且INSM1的特异性高于Syn，与CgA无显著性差异。因此，INSM1是一个敏感性和特异性均很高的神经内分泌肿瘤标志物，并且适合在多种不同类型的标本中进行检测。

回顾近期文献发现：INSM1在多种神经内分泌肿瘤中的敏感性和特异性都很高。但是，INSM1在肺神经内分泌肿瘤中的研究结果尚不一致。Rooper等[7]采用组织芯片的方法，检测267份胸部肿瘤样本INSM1的表达，并且与传统抗体(Syn，CgA和CD56)对比。研究结果表明：INSM1在肺神经内分泌肿瘤中的敏感性(96.4%)显著高于传统抗体组合(87.4%)，并且具有很高的特异性。Mukhopadhyay等[8]采用免疫组织化学法检测全组织切片中INSM1，Syn，CgA和CD56的表达，结果显示：INSM1在肺小细胞癌中的敏感性与Syn无差异，高于CgA。在肺大细胞神经内分泌癌中，INSM1的敏感性低于Syn和CD56，但是高于CgA。INSM1的特异性为97%，与CgA无明显差异，但是显著高于Syn及CD56。Kriegsmann等[9]发现：在402份胸部神经内分泌肿瘤中，INSM1的特异性高于传统抗体组合，但是敏感性低于传统的抗体组合。此外Švajdler等[10]将INSM1和P16，CD56及TTF1进行对比发现：INSM1在神经内分泌肿瘤中的敏感性低于传统的抗体组合(P16，CD56及TTF1)，但是特异性较高。本研究检测193份INSM1免疫组织化学染色标本发现：INSM1的敏感性和特异性比较高。通过和传统的神经内分泌标志物对比发现：INSM1的敏感性优于Syn和CgA。在细胞学样本中，有研究[11-13]表明：INSM1在肺小细胞癌中的敏感性为91%~97%。本研究收集9份细胞蜡块样本，进行INSM1检测，均见阳性表达。而且，1份采用液基细胞学制片的肺小细胞癌样本也呈现INSM1阳性染色，但是背景中的淋巴细胞则未见着色。因此，INSM1免疫染色不依赖于标本类型及制片方式，可以对多种临床病理样本进行检测。

此外，本研究结果显示：组织学检测结果和细胞学检测结果完全一致。而Viswanathan等[14]检测的细胞学标本和组织学标本的符合率为86.2%，4份(包括1份肺小细胞癌，2份肺大细胞神经内分泌癌和1份肺鳞状细胞癌)细胞学阴性的标本组织学检测结果提示阳性。研究者未给出具体可能的原因，笔者认为可能是由于肿瘤的异质性造成对结果解释的差异。

需要明确的是，在个别神经内分泌肿瘤标本中，INSM1并非弥漫着色，可能呈现散在着色。但是，就检测阈值而言，还应该判读为阳性。回顾相关文献，并未见相关原因的探讨。笔者综合分析以往文献中的结论，认为可能是实验条件所致。免疫组织化学的修复条件，抗体孵育条件及显色时长，都可能引起染色差异。其次，肿瘤的内部异质性也可能成为染色强弱不等的原因。因此，标准化INSM1的免疫组织化学染色流程，在检测中至关重要。

INSM1在神经内分泌肿瘤中的作用机制尚不完全明确，但大多数研究认为INSM1是肺小细胞癌中调控神经内分泌分化的关键因子。Fujino等[15]在H69和H889细胞系中敲除INSM1后能够诱导无刚毛鳞甲复合体同源物样蛋白1(achaete-scute homolog-like 1，ASCL1)和大脑蛋白2(brain-2，BRN2)的表达下调，敲除ASCL1和BRN2却不能下调INSM1的表达，随后免疫共沉淀实验证实INSM1结合在ASCL1基因的启动子位点，调控ASCL1的表达；而上游的Notch1-Hes1信号通路的关键分子则抑制INSM1的表达。但是Chen等[16]则认为：N-myc和ASCL1能够作用于INSM1启动子的E2盒，进而调控INSM1的表达；反之，INSM1可以通过影响细胞外信号调节激酶(extracellular signal-regulated kinase，ERK)和丝裂原激活蛋白激酶激酶(mitogen-activated protein kinase kinase，MEK)的磷酸化水平进一步稳定N-myc的表达。但是，本研究并未证实INSM1对ASCL1有直接的调控作用。因此，INSM1与ASCL1的相互作用关系尚需要进一步研究。

综上，与传统的神经内分泌标志物相比，

INSM1具有较多优势。首先，INSM1是一个核着色的抗体，更容易判读；其次，INSM1的特异度高于Syn和CD56；再次，INSM1的敏感度也较高。因此，有学者[7]提出可以单用INSM1进行免疫组织化学检测以节省组织标本及减少检测费用。但是INSM1免疫组织化学染色的研究尚属早期，仍然有部分问题需要进一步明确。在以后的研究中，需要检测那些在形态学上属于神经内分泌肿瘤，而Syn等神经内分泌标志物阴性的肿瘤组织中INSM1的表达情况，以进一步明确其临床诊断价值。

参考文献

1. Lan MS, Breslin MB. Structure, expression, and biological function of INSM1 transcription factor in neuroendocrine differentiation[J]. FASEB J, 2009, 23(7): 2024-2033.
2. 王劲松, 王彬, 苟思琪, 等. INSM1在胃肠胰神经内分泌肿瘤诊断中的价值[J]. 临床与实验病理学杂志, 2019, 35(4): 407-411. WANG Jinsong, WANG Bin, GOU Siqi, et al. Diagnostic value of INSM1 in gastroenteropancreatic neuroendocrine neoplasms[J]. J Clin Exp Pathol, 2019, 35(4): 407-410.
3. Lilo MT, Chen Y, LeBlanc RE. INSM1 is more sensitive and interpretable than conventional immunohistochemical stains used to diagnose merkel cell carcinoma[J]. Am J Surg Pathol, 2018, 42(11): 1541-1548.
4. Xin Z, Zhang Y, Jiang Z, et al. Insulinoma-associated protein 1 is a novel sensitive and specific marker for small cell carcinoma of the prostate[J]. Hum Pathol, 2018, 79: 151-159.
5. Kuji S, Watanabe R, Sato Y, et al. A new marker, insulinoma-associated protein 1 (INSM1), for high-grade neuroendocrine carcinoma of the uterine cervix: Analysis of 37 cases[J]. Gynecol Oncol, 2017, 144(2): 384-390.
6. Breslin MB, Zhu M, Notkins AL, Lan MS. Neuroendocrine differentiation factor, IA-1, is a transcriptional repressor and contains a specific DNA-binding domain: identification of consensus IA-1 binding sequence[J]. Nucleic Acids Res, 2002, 30(4): 1038-1045.
7. Rooper LM, Sharma R, Li QK, et al. INSM1 demonstrates superior performance to the individual and combined use of synaptophysin, chromogranin and CD56 for diagnosing neuroendocrine tumors of the thoracic cavity[J]. Am J Surg Pathol, 2017, 41(11): 1561-1569.
8. Mukhopadhyay S, Dermawan JK, Lanigan CP, et al. Insulinoma-associated protein 1 (INSM1) is a sensitive and highly specific marker of neuroendocrine differentiation in primary lung neoplasms: an immunohistochemical study of 345 cases, including 292 whole-tissue sections[J]. Mod Pathol, 2019, 32(1): 100-109.
9. Kriegsmann K, Zgorzelski C, Kazdal D, et al. Insulinoma-associated protein 1 (INSM1) in thoracic tumors is less sensitive but more specific compared with synaptophysin, chromogranin A, and CD56[J]. Appl Immunohistochem Mol Morphol, 2020, 28(3): 237-242.
10. Švajdler M, Mezencev R, Šašková B, et al. Triple marker composed of p16, CD56, and TTF1 shows higher sensitivity than INSM1 for diagnosis of pulmonary small cell carcinoma: proposal for a rational immunohistochemical algorithm for diagnosis of small cell carcinoma in small biopsy and cytology specimens[J]. Hum Pathol, 2019, 85: 58-64.
11. Rodriguez EF, Chowsilpa S, Maleki Z. Insulinoma-associated protein 1 immunostain: A diagnostic tool for pulmonary small cell carcinoma in cytology[J]. Acta Cytol, 2018, 62(5/6): 333-338.
12. Doxtader EE, Mukhopadhyay S. Insulinoma-associated protein 1 is a sensitive and specific marker of neuroendocrine lung neoplasms in cytology specimens[J]. Cancer Cytopathol, 2018, 126(4): 243-252.
13. Nakra T, Nambirajan A, Guleria P, et al. Insulinoma-associated protein 1 is a robust nuclear immunostain for the diagnosis of small cell lung carcinoma in cytology smears[J]. Cancer Cytopathol, 2019, 127(8): 539-548.
14. Viswanathan K, Siddiqui MT, Borczuk AC. Insulinoma-associated protein 1 is a sensitive and specific marker for lung neuroendocrine tumors in cytologic and surgical specimens[J]. J Am Soc Cytopathol, 2019, 8(6): 299-308.
15. Fujino K, Motooka Y, Hassan WA, et al. Insulinoma-associated protein 1 is a crucial regulator of neuroendocrine differentiation in lung cancer[J]. Am J Pathol, 2015, 185(12): 3164-3177.
16. Chen C, Breslin MB, Lan MS. Sonic hedgehog signaling pathway promotes INSM1 transcription factor in neuroendocrine lung cancer[J]. Cell Signal, 2018, 46: 83-91.

本文引用：张伟, 李霞, 孙岳军, 曹鹏. INSM1在肺神经内分泌肿瘤活检标本和细胞学样本中的表达[J]. 临床与病理杂志, 2021, 41(1): 27-32. doi: 10.3978/j.issn.2095-6959.2021.01.004

Cite this article as: ZHANG Wei, LI Xia, SUN Yuejun, CAO Peng. Expression of INSM1 in biopsy and cytology specimens for pulmonary neuroendocrine tumors[J]. Journal of Clinical and Pathological Research, 2021, 41(1): 27-32. doi: 10.3978/j.issn.2095-6959.2021.01.004