doi: 10.3978/j.issn.2095-6959.2021.01.005
View this article at: http://dx.doi.org/10.3978/j.issn.2095-6959.2021.01.005

22 例肾上腺皮质癌病理特征及临床价值

苏停停[1]，张娇娇[2]，袁佳[3]，朱媛媛[4]，尚进[5]，郭辉[6]，施秉银[6]，强薇[6]

(1. 西安交通大学第一附属医院心血管内科，西安 710061；2. 西安交通大学第一附属医院病理科，西安 710061；3. 民航西安医院急诊科，西安 710082；4. 西安市东方医院内科，西安 710043；5. 西安交通大学第一附属医院影像科，西安 710061；6. 西安交通大学第一附属医院内分泌科，西安 710061)

[摘　要]　**目的：**总结分析肾上腺皮质癌(adrenal cortical carcinoma，ACC)临床、组织病理及免疫组织化学染色特征，并评估病理特点对患者预后的预测价值。**方法：**回顾性分析2010年1月至2018年12月西安交通大学第一附属医院收治的22例ACC患者的临床病理资料。**结果：**22例ACC患者病理组织标本表现为瘤体形状不规则，内部可见出血坏死区域；其中包膜侵犯者14例，存在点片状钙化者10例。所有病例Weiss评分≥3。免疫组织化学检查结果显示Ki-67指数5%~70%，Vim阳性者94.74%(18/19)，Syn阳性者94.12%(16/17)，CR阳性者90.91%(10/11)，CD34阳性者80.00%(8/10)，NSE阳性者71.43%(10/14)，MelanA阳性者60.00%(9/15)，Inhibin阳性者53.33%(8/15)，CK阳性者33.33%(6/18)，CgA阳性者6.67%(1/15)。发生远处转移的患者Ki-67指数显著高于无转移者[(28.83±8.95)% vs (10.91±2.41)%，P=0.025]。利用ROC曲线分析Ki-67指数对预测肿瘤远处转移的价值，晚期患者的ROC曲线下面积为0.86(P=0.03)。当Ki-67指数>6.5%时，其敏感性为100%，特异性为50%；当Ki-67指数>12.5%时，其敏感性为80%，特异性为80%。利用K-M生存曲线评估预后情况，结果示接受肾上腺肿瘤切除术的患者远期预后显著优于未接受手术者(中位生存期30个月vs 8个月，P=0.006)。对于接受NCCN指南推荐治疗方案的患者，Ki-67指数<20%的患者中位生存期优于Ki-67指数≥20%的患者(50个月vs 6个月，P=0.011)。**结论：**病理组织检查是ACC诊断的金标准，发生远处转移的患者Ki-67指数显著高于无转移者，Ki-67指数可用于预测晚期ACC预后。

[关键词]　肾上腺皮质癌；临床病理；免疫组织化学；Ki-67

Pathological features and clinical value of 22 cases of adrenal cortical carcinoma

SU Tingting[1], ZHANG Jiaojiao[2], YUAN Jia[3], ZHU Yuanyuan[4], SHANG Jin[5], GUO Hui[6], SHI Bingyin[6], QIANG Wei[6]

(1. Department of Cardiovascular Medicine, First Affiliated Hospital of Xi'an Jiaotong University, Xi'an 710061; 2. Department of Pathology, First Affiliated Hospital of Xi'an Jiaotong University, Xi'an 710061; 3. Department of Emergency, Xi'an Hospital of Civil Aviation, Xi'an 710082; 4. Department of Internal Medicine, East Hospital of Xi'an, Xi'an 710043; 5. Department of Medical Imaging, First Affiliated Hospital of Xi'an Jiaotong University, Xi'an 710061; 6. Department of Endocrinology, First Affiliated Hospital of Xi'an Jiaotong University, Xi'an 710061, China)

Abstract　**Objective:** To investigate the clinical features, histopathological and immunohistochemical staining characteristics

收稿日期 (Date of reception)：2019–10–23
通信作者 (Corresponding author)：强薇，Email: gloria.melody@163.com
基金项目 (Foundation item)：国家自然科学基金青年项目 (81802829)。This work was supported by the National Natural Science Foundation Youth Project, China (81802829).

of adrenal cortical carcinoma (ACC), and to evaluate the predictive value of prognosis based on pathological features. **Methods:** The clinicopathological features of 22 ACC patients admitted to the First Affiliated hospital of Xi'an Jiaotong University from January 2010 to December 2018 were retrospectively analyzed. **Results:** All tumors were irregularly shaped, vwith necrosis 14 cases had capsular invasion and 10 had calcification. The Weiss scores of all cases were ≥3. Immunohistochemical results showed Ki-67 index varied from 5% to 70%. Eighteen cases were Vimentin (Vim) positive, 16 were synaptophysin (Syn) positive and 9 were MelanA positive. Inhibin, CR, NSE and CD34 were positive in 8, 10, 10 and 8 cases respectively. Six cases were CK positive and 1 was CgA positive. The Ki-67 index in cases with distant metastasis were significantly higher than that in cases without distant metastasis [(28.83±8.95)% vs (10.91±2.41)%, *P*=0.025]. ROC curve was used to analyze the power of Ki-67 index in predicting distant metastasis. The area under the ROC curve of end-stage patients was 0.86 (*P*=0.03). A cut-off value of 6.5% resulted in sensitivity of 100% and specificity of 50%. The sensitivity and specificity were both 80% when using a cut-off value of 12.5%. Kaplan-Meier survival curve was used to evaluate prognosis. Patients undergoing adrenal tumor resection had a significantly better long-term outcome than those without resection (Median survival 30 months vs 8 months, *P*=0.006). For patients receiving standardized treatment recommended by the NCCN guideline, patients with Ki-67 index < 20% had a higher median survival than those with Ki-67 index ≥20% (50 months vs 6 months, *P*=0.011). **Conclusion:** Pathological examination is the gold standard for ACC diagnosis. Ki-67 index is significantly higher in patients with distant metastasis and can be used to predict the prognosis of late stage ACC.

Keywords adrenocortical carcinoma; clinical pathology; immunohistochemistry; Ki-67

肾上腺皮质癌(adrenal cortical carcinoma，ACC)是一种具有高度侵袭性的恶性肿瘤，起病隐匿，病情进展快，多数患者就诊时已存在局部浸润或远处转移，治疗及预后差。在疾病早期阶段，患者尚可行肾上腺肿瘤切除手术，中位生存期约32个月[1-4]，而晚期患者往往丧失手术机会，化学药物治疗(以下简称化疗)和放射药物治疗(以下简称放疗)或其他辅助治疗临床效益甚微，不良反应显著，故实现ACC的早期诊断尤为重要。目前ACC诊断主要借助影像和病理组织学检查，其中病理组织检查是肾上腺皮质癌诊断的金标准。

本研究回顾性分析22例ACC患者的临床病理资料和病理特点，旨在探索Ki-67指数在ACC诊断及治疗中的价值，增强临床医师对ACC的认识，提高诊断的准确性，为临床工作提供参考。

1 对象与方法

1.1 对象

收集2010年1月至2018年12月于西安交通大学第一附属医院(以下简称“本院”)明确诊断为ACC的22例患者的临床病理资料，包括基本病史、病理组织特征、免疫组织化学染色。诊断时病理切片(18例本院，4例外院) 由2位主治以上的病理科医师阅片，Weiss评分均>3。复阅针对本院18例ACC进行。

1.2 方法

手术切除标本经4%中性甲醛固定，常规脱水，石蜡包埋，4 μm厚切片，HE染色，光镜观察。免疫组织化学采用EnVision两步法。免疫组织化学一抗CK，Ki-67，inhibin-α，vimentin，CgA，MelanA，p53，CD34，NSE，Syn，二抗及DAB均购自美国罗氏公司 。

2 结果

2.1 ACC 患者临床特征

本研究共纳入ACC患者22例，年龄27~73(50.59±10.62)岁，其中女13例、男9例，男女比例为1:1.44。22例患者中，9例由体检偶然发现，9例因肿瘤体积过大产生临床症状如腰痛、腹痛发现，4例以库欣综合征起病。其中ACCII期患者4例(18.18%)，III期患者11例(50%)，IV期患者7例(31.82%)。

2.2 ACC 患者病理特征

肉眼观：肿块均为结节状，肿瘤大小4.5 cm× 3.1 cm× 5.1 cm至26 cm × 16 cm ×12 cm，切面灰红、灰黄色，细腻，局灶有出血，22例患者均存在坏死区域，肿瘤包膜不完整者18例。

镜下观：瘤组织呈巢、片状排列，被纤细的窦隙状血管分隔，瘤细胞部分胞质嗜酸，部

分呈透明细胞状(<25%)，局灶间质可见黏液变性，细胞核异型性显著，部分可见核仁，核分裂4~8/50 HPF，可见病理性核分裂，14例可见片状出血及坏死，包膜侵犯者14例，肿瘤边缘可见肾上腺组织。

根据ACC患者肿瘤组织学特点，对患者进行Weiss评分，结果显示：接受病理组织检查复阅的18例患者中，17例存在肿瘤细胞弥漫性分布，14例患者分别出现肿瘤坏死、窦状样结构浸润、包膜浸润，13例出现核分裂指数≥5/50 HPF、不典型核分裂，11例存在透明细胞占全部细胞≤25%、静脉侵犯，只有4例患者存在核异型性。患者Weiss评分均>3(表1)，其中Weiss评分为4，5，6，7，8，9的患者分别为11.11% (2/18)，16.67% (3/18)，16.67% (3/18)，11.11% (2/18)，22.22% (4/18)和11.11% (2/18)。

17例患者行Ki-67免疫组织化学染色(图1)，Ki-67指数为5%~70%。Vim阳性者94.74% (18/19)，Syn阳性者94.12% (16/17)，CR阳性者90.91% (10/11)，CD34阳性者80.00% (8/10)，NSE阳性者71.43% (10/14)，MelanA阳性者60.00% (9/15)，Inhibin阳性者53.33%(8/15)，CK阳性者33.33%(6/18)，CgA阳性者6.67% (1/15)。22例患者的基本病史资料及病理特征具体见表2。

表1 患者Weiss评分阳性指标分布情况(n=18)

Table 1 Weiss scores of ACC patients (n=18)

Weiss评分*	n	构成比/%
核异型性	4	22.22
核分裂指数≥5/50 HPF	13	72.22
不典型核分裂	13	72.22
透明细胞占全部细胞≤25%	11	61.11
肿瘤细胞弥漫性分布	17	94.44
肿瘤坏死	14	77.78
静脉侵犯	11	61.11
窦状样结构浸润	14	77.78
包膜浸润	14	77.78

*Weiss评分复阅针对本院18例病理切片进行。

*Weiss score was reviewed on 18 pathological sections kept in the hospital.

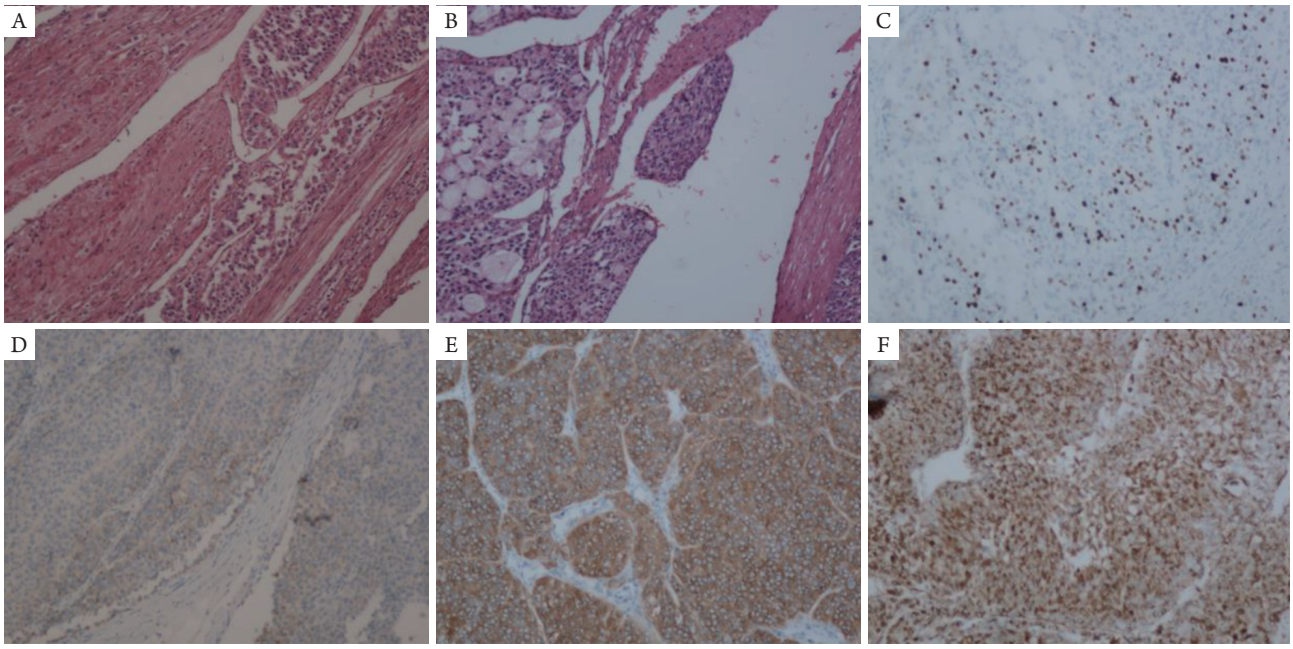

图1 ACC免疫组织化学染色

Figure 1 Immunohistochemical staining of ACC

(A)包膜侵犯(HE染色，×10)；(B)血管侵犯(HE染色，×20)；(C)Ki-67(EnVision染色，×20)；(D)肿瘤细胞MelanA (+)(EnVision染色，×20)；(E)肿瘤细胞Syn (+)(EnVision染色，×20)；(F)肿瘤细胞Vim (+)(EnVision染色，×20)。

(A) Capsular infiltration (HE staining, ×10); (B) vascular invasion (HE staining, ×20); (C) Ki-67 (EnVision staining, ×20); (D) tumor cell MelanA (+) (EnVision staining, ×20); (E) tumor cell Syn (+) (EnVision staining, ×20); (F) Tumor cell Vim (+) (EnVision staining, ×20).

表2 22例患者基本病史资料及病理特征

Table 2 Clinical and pathological features of ACC patients

临床特征	*n*	构成比/%
性别(男)	9/22	40.90
部位(左侧)	13/22	59.09
大小(≥10 cm)	14/22	63.64
临床表现		
无症状	9/22	40.90
腹/腰痛	9/22	40.90
Cushing综合征	4/22	18.18
诊断		
ACC II期	4/22	18.18
ACC III期	11/22	50.00
ACC IV期	7/22	31.82
免疫组织化学		
Vim (+)	18/19	94.74
Syn (+)	16/17	94.12
CR (+)	10/11	90.91
CD34 (+)	8/10	80.00
NSE (+)	10/14	71.43
MelanA (+)	9/15	60.00
Inhibin (+)	8/15	53.33
CK (+)	6/18	33.33
CgA (+)	1/15	6.67
Ki-67指数		
<10%	6/17	35.29
≥10%	11/17	64.71

2.3 Ki-67 指数与远处转移、远期预后

2.3.1 Ki-67 指数与远处转移

将ACC患者分为无远处转移组以及发生远处转移组，比较两组Ki-67指数，结果显示：远处转移组患者Ki-67指数显著高于无转移组[(28.83±8.95)% vs (10.91±2.41)%，*P*=0.025；图2]。

利用ROC曲线进一步分析Ki-67指数，预测晚期ACC远处转移，结果示：ROC曲线下面积为0.86(*P*=0.03，图3)。当Ki-67指数>6.5%时，其敏感性为100%，特异性为50%；当Ki-67指数>12.5%时，其敏感性为80%，特异性为80%(表3)。

2.3.2 Ki-67 指数与远期预后

ACC患者均参考2018年NCCN指南，根据临床状况采取最优治疗方案，不同治疗方案下的预后情况示：接受手术治疗的ACC患者远期预后显著优于未接受手术者(中位生存期30个月vs 8个月，*P*=0.006；图4)。

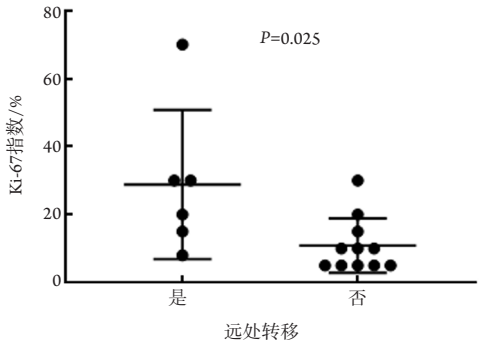

图2 ACC患者远处转移与Ki-67指数

Figure 2 Ki-67 index and distant metastasis of ACC patients

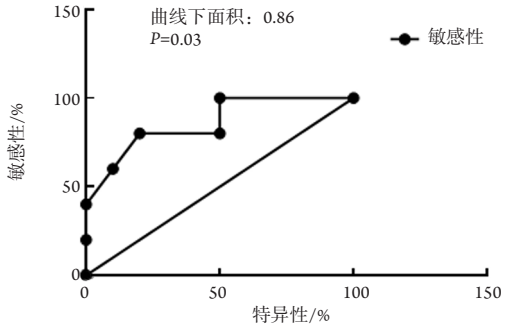

图3 Ki-67指数预测晚期ACC远处转移的ROC曲线

Figure 3 ROC curve of Ki-67 index in predicting distant metastasis

表3 Ki-67指数在晚期ACC患者ROC曲线下的敏感性和特异性

Table 3 Sensitivity and specificity of Ki-67 index in advanced ACC

Ki-67指数	敏感性/%	95%CI	特异性/%	95%CI
>6.5%	100.00	0.48~1.00	50.00	0.19~0.81
>9%	80.00	0.28~0.99	50.00	0.19~0.81
>12.5%	80.00	0.28~0.99	80.00	0.44~0.97
>17.5%	60.00	0.15~0.95	90.00	0.56~1.00
>25%	40.00	0.05~0.85	100.00	0.69~1.00
>50%	20.00	0.01~0.72	100.00	0.69~1.00

进一步评估接受NCCN指南推荐治疗方案的ACC患者不同Ki-67指数水平下的预后情况，K-M生存曲线提示不同水平Ki-67指数显著影响患者远期生存状况，中位生存期分别为50个月和6个月(*P*=0.011，图5)。

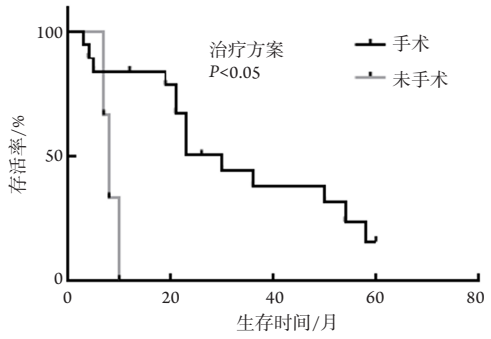

图4 治疗方式对ACC患者远期预后的影响

Figure 4 Effect of treatment on long-term prognosis of ACC patients

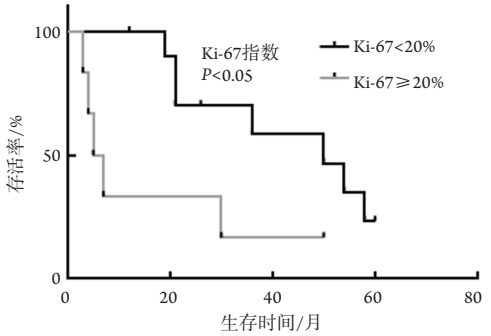

图5 Ki-67指数对ACC患者远期预后的影响

Figure 5 Effect of ki-67 index on long-term prognosis of ACC patients

3 讨论

ACC因存在出血及瘤细胞沿针道转移扩散的潜在风险，组织取材不推荐细针穿刺活检[5]。通常肾上腺肿瘤可通过大体标本和镜下结构进行鉴别诊断，结合免疫组织化学染色则可进一步明确肾上腺肿瘤的性质，显著提高诊断的准确性。

既往研究[6]发现：ACC肿瘤体积较大，为圆形或卵圆形的实性包块，呈分叶状，切面为橙色或灰黄色，被覆薄层纤维包膜，易发生局部软组织或者邻近器官的侵犯。目前推荐采用Weiss评分对肾上腺肿瘤进行评估，该评分系统包括核异型性、核分裂指数≥5/50 HPF、不典型核分裂、透明细胞占全部细胞≤25%、肿瘤细胞弥漫性分布、肿瘤坏死、静脉侵犯、窦状样结构浸润和包膜浸润9项组织学标准，其中每个组织学标准各被赋值1分，≥3分则考虑为ACC病变，评分超过2分也需警惕ACC的可能[7-8]。本文接受病理组织检查复阅的18例患者中，17例存在肿瘤细胞弥漫性分布，14例患者分别出现肿瘤坏死、窦状样结构浸润、包膜浸润，13例出现核分裂指数≥5/50 HPF、不典型核分裂，11例存在透明细胞占全部细胞≤25%、静脉侵犯，只有4例患者存在核异型性。其Weiss评分均>3，最低为5分，最高为9分，且以5~8分为主，具有临床诊断价值。此外免疫组织化学染色Ki-67≥5%亦有助于诊断ACC[9-11]。Babińska等[12]分析比较63例ACA患者和20例ACC患者，认为肾上腺肿瘤组织中Ki-67的高表达可用于ACC的诊断。

其他的标志物也逐渐应用于临床，相关数据[13]表明：Vim (+)，Syn (+)，MelanA (+)，SF-1 (+)，Pan-cytokeratin (+/–)，Calretinin (+/–)，Inhibin-α (+/–)，CD10 (+/–)，Chromogranin-A (–)、Tyrosine hydroxylase (–)及PAX8 (–)联合病理肉眼特点和镜下结构对ACC诊断具有较高的特异性和敏感性。其中SF-1是类固醇生成的主要调控因子，在肾上腺皮质肿瘤的表达中具有100%的特异性，在良性肾上腺皮质增生和肾上腺皮质癌中敏感性分别为100%和98%，被认为是ACC诊断中较为可靠和特异性的生物标志物之一。且SF-1在ACC预后中也具有重要价值，当SF-1 mRNA高表达和SF-1蛋白水平较高时，均提示预后不良[14]。MelanA亦称T细胞1识别的黑色素瘤抗原，来源于黑色素瘤细胞，在多数类固醇肿瘤、黑色素细胞病变以及血管周细胞瘤中表达，用来判断病变是否来源于肾上腺皮质，可协助判断肾上腺皮质肿瘤的性质[15]。Inhibin-α是一种二聚体蛋白质激素，是转化因子β超家族中的成员，在许多性索-间质肿瘤中表达，常用于卵巢颗粒细胞瘤和癌的鉴别诊断。此外，Inhibin-α在正常肾上腺皮质、皮质结状增生及皮质肿瘤中也有表达。有研究[6]在肾上腺皮质中检测出了Inhibin-α的mRNA，且ACC患者免疫组织化学中Inhibin-α高度表达。CD10在肾细胞癌、肾上腺皮质癌中均有表达，但仅根据CD10阳性尚不足以鉴别肾上腺肿瘤的性质[16]。本文的22例患者病理标本均表现为瘤体大，实性包块，切面灰红灰粉色或者橙黄色，存在中央坏死区域，其中包膜侵犯者18例，血管浸润者11例；免疫组织化学可见Ki-67，Vim，Syn，MelanA阳性，部分患者CD34，NSE，MelanA，CR，Inhibin阳性，与既往研究相符。免疫组织化学染色结合大体及镜下结构，对肾上腺肿瘤进行鉴别诊断，协助治疗方案的制定，评估远期预后情况。

Ki-67与ACC大小及预后具有一定相关性。Mete等[17]研究发现：Ki-67是参与细胞增殖和有丝

分裂的重要调节蛋白质，其表达与肿瘤大小呈正相关。在本研究中，Ki-67指数在晚期患者中高度表达，差异有统计学意义[远处转移组vs无远处转移组：(28.83±8.95)% vs (10.91±2.41)%，P=0.025]，ROC曲线进一步提示Ki-67指数在晚期ACC患者中的ROC曲线下面积为0.86(P=0.03)，在评估肿瘤是否发生远处转移上具有一定的临床价值。并且当Ki-67指数>6.5%时，其敏感性为100%，特异性为50%；当Ki-67指数>12.5%时，其敏感性为80%，特异性为80%。这一结果高于既往研究，其原因主要为病例数较少；此外还与医院的转诊制度有关，在无症状或临床表现轻微时，多数患者选择当地医院，病情进展或者临床表现显著时方前往上级医院，存在选择偏移。不同水平下Ki-67指数与远期预后的分析提示：对于接受NCCN指南推荐治疗方案的ACC患者，若Ki-67指数水平高，其远期预后较差，K-M生存曲线提示Ki-67指数<20%者，中位生存期优于Ki-67指数≥20%，中位生存期分别为50个月和6个月，可据此对ACC患者远期预后进行评估。

综上，本研究回顾性分析了22例ACC患者临床病理特征，发现ACC肿瘤体积较大，边缘不规则，内部密度不均匀，常发生周围软组织侵犯。病理组织检查仍是目前ACC诊断的金标准，结合免疫组织化学染色可以提高诊断的准确性。此外，在所有标志物中，Ki-67的指数应用最为广泛，临床常以此指标判断病变的性质，评估疾病的恶性程度。

参考文献

1. Fay AP, Elfiky A, Teló GH, et al. Adrenocortical carcinoma: the management of metastatic disease[J]. Crit Rev Oncol Hematol, 2014, 92(2): 123-132.
2. Baur J, Büntemeyer TO, Megerle F, et al. Outcome after resection of Adrenocortical Carcinoma liver metastases: a retrospective study[J]. BMC Cancer, 2017, 17(1): 522.
3. Costa R, Carneiro BA, Tavora F, et al. The challenge of developmental therapeutics for adrenocortical carcinoma[J]. Oncotarget, 2016, 7(29): 46734-46749.
4. Kerkhofs TM, Ettaieb MH, Hermsen IG, et al. Developing treatment for adrenocortical carcinoma[J]. Endocr Relat Cancer, 2015, 22(6): R325-R338.
5. Williams AR, Hammer GD, Else T. Transcutaneous biopsy of adrenocortical carcinoma is rarely helpful in diagnosis, potentially harmful, but does not affect patient outcome[J]. Eur J Endocrinol, 2014, 170(6): 829-835.
6. Weissferdt A, Phan A, Suster S, et al. Adrenocortical carcinoma: a comprehensive immunohistochemical study of 40 cases[J]. Appl Immunohistochem Mol Morphol, 2014, 22(1): 24-30.
7. Lau SK, Weiss LM. The Weiss system for evaluating adrenocortical neoplasms: 25 years later[J]. Hum Pathol, 2009, 40(6): 757-768.
8. Jain M, Kapoor S, Mishra A, et al. Weiss criteria in large adrenocortical tumors: a validation study[J]. Indian J Pathol Microbiol, 2010, 53(2): 222-226.
9. Stojadinovic A, Ghossein RA, Hoos A, et al. Adrenocortical carcinoma: clinical, morphologic, and molecular characterization[J]. J Clin Oncol, 2002, 20(4): 941-950.
10. Wanis KN, Kanthan R. Diagnostic and prognostic features in adrenocortical carcinoma: a single institution case series and review of the literature[J]. World J Surg Oncol, 2015, 13:117.
11. de Krijger RR, Papathomas TG. Adrenocortical neoplasia: evolving concepts in tumorigenesis with an emphasis on adrenal cortical carcinoma variants[J]. Virchows Arch, 2012, 460(1): 9-18.
12. Babi ń ska A, Pęksa R, Wiśniewski P, et al. Diagnostic and prognostic role of SF1, IGF2, Ki67, p53, adiponectin, and leptin receptors in human adrenal cortical tumors[J]. J Surg Oncol, 2017, 116(3): 427-433.
13. Mete O, Asa SL, Giordano TJ, et al. Immunohistochemical Biomarkers of Adrenal Cortical Neoplasms[J]. Endocr Pathol, 2018, 29(2): 137-149.
14. Sbiera S, Schmull S, Assie G, et al. High diagnostic and prognostic value of steroidogenic factor-1 expression in adrenal tumors[J]. J Clin Endocrinol Metab, 2010, 95(10): E161-E171.
15. Papotti M, Duregon E, Volante M, et al. Pathology of the adrenal cortex: a reappraisal of the past 25 years focusing on adrenal cortical tumors[J]. Endocr Pathol, 2014, 25(1): 35-48.
16. Mete O, Kapran Y, Güllüoğlu MG, et al. Anti-CD10 (56C6) is expressed variably in adrenocortical tumors and cannot be used to discriminate clear cell renal cell carcinomas[J]. Virchows Arch, 2010, 456(5): 515-521.
17. Mete O, Gucer H, Kefeli M, Asa SL. Diagnostic and prognostic biomarkers of adrenal cortical carcinoma[J]. Am J Surg Pathol, 2018, 42(2): 201-213.

本文引用：苏停停, 张娇娇, 袁佳, 朱媛媛, 尚进, 郭辉, 施秉银, 强薇. 22例肾上腺皮质癌病理特征及临床价值[J]. 临床与病理杂志, 2021, 41(1): 33-38. doi: 10.3978/j.issn.2095-6959.2021.01.005

Cite this article as: SU Tingting, ZHANG Jiaojiao, YUAN Jia, ZHU Yuanyuan, SHANG Jin, GUO Hui, SHI Bingyin, QIANG Wei. Pathological features and clinical value of 22 cases of adrenal cortical carcinoma[J]. Journal of Clinical and Pathological Research, 2021, 41(1): 33-38. doi: 10.3978/j.issn.2095-6959.2021.01.005