doi: 10.3978/j.issn.2095-6959.2021.07.015
View this article at: https://dx.doi.org/10.3978/j.issn.2095-6959.2021.07.015

妊娠期糖尿病胎盘组织 TLR4 的表达与妊娠结局的关系

秦智娟[1]，马宗丽[1]，刘姝[2]，肖黎明[1]，李亚琴[1]，朱东兵[2]，沙红兰[1]，李美琴[1]

(1. 南通大学附属如皋医院妇产科，江苏 南通 226500；2. 南通大学附属如皋医院病理科，江苏 南通 226500)

[摘　要]　**目的：**探讨Toll样受体4(Toll-like receptor 4，TLR4)在妊娠期糖尿病(gestational diabetes mellitus，GDM)胎盘组织中的表达及其与胎盘组织形态学异常和妊娠结局的关系。**方法：**选择南通大学附属如皋医院2018年6月至2019年6月收治的34例妊娠期糖尿病患者(GDM组)，选取同期40例正常孕妇为对照组，采用HE染色法检测胎盘病理形态学，反转录聚合酶链反应(RT-PCR)技术和免疫组织化学检测TLR4在胎盘中的表达情况，并比较两组差别与妊娠结局关系。采用Pearson单因素相关分析研究胎盘病理形态的改变与胎盘组织TLR4表达相关性。**结果：**GDM组出现胎儿生长受限、胎儿宫内窘迫比率均明显高于对照组。GDM组患者绒毛成熟不良、干绒毛小动脉增厚和胎盘绒毛间质毛细血管充盈的发生比例与对照组比较差异有统计学意义(均$P<0.05$)。GDM组胎盘TLR4 mRNA表达水平明显增加，差异有统计学意义($P<0.05$)。GDM组胎盘母体面及胎儿面TLR4蛋白的表达率均显著高于对照组，差异有统计学意义($P<0.05$)。胎盘组织TLR4的表达与胎盘绒毛成熟不良、干绒毛小动脉增厚及毛细血管充盈呈正相关(均$P<0.05$)。**结论：**GDM患者胎盘组织中TLR4高表达，且可能与胎盘组织病理形态学的异常相关，对妊娠结局产生不良影响。

[关键词]　妊娠期糖尿病；胎盘；Toll样受体4；妊娠结局

Relationship between TLR4 expression and pregnancy outcome in gestational diabetes placenta tissue

QIN Zhijuan[1], MA Zongli[1], LIU Shu[2], XIAO Liming[1], LI Yaqin[1], ZHU Dongbin[2], SHA Honglan[1], LI Meiqin[1]

(1. Department of Obstetrics and Gynecology, Rugao Hospital, Affiliated to Nantong University, Nantong Jiangsu 226500; 2. Department of Pathology, Rugao Hospital, Affiliated to Nantong University, Nantong Jiangsu 226500, China)

Abstract　**Objective:** To investigate the expression of Toll-like receptor 4 (TLR4) in placental tissues of pregnant women with gestational diabetes mellitus (GDM) and its relationship with placental histomorphological abnormalities and pregnancy outcomes. **Methods:** A total of 34 patients with gestational diabetes mellitus admitted to Rugao Hospital Affiliated to Nantong University were selected as a GDM group. A total of 40 normal pregnant women were selected as a control group during the same period. Hematoxylin eosin (HE) staining was used to detect the placental

收稿日期 (Date of reception)：2020–05–30
通信作者 (Corresponding author)：马宗丽，Email: jsrgmzl@126.com
基金项目 (Foundation item)：南通市科技计划指导性项目 (GJZ17016)；南通市卫健委青年基金科研项目 (WKZD2018011)；南通市妇幼健康专科联盟科研项目 (TFM201801)；如皋市科技计划项目 (2017-51)。This work was supported by Nantong Science and Technology Guiding Project (GJZ17016), Nantong Health Commission Youth Fund Research Project (WKZD2018011), Nantong Maternal and Child Health Specialist Alliance Research Project (TFM201801), and Rugao Science and Technology Project (2017-51), China.

pathomorphology, and reverse transcription polymerase chain reaction (RT-PCR) and immunohistochemistry was used to detect the expression of TLR4 in the placenta, and the relationship between the differences of each group and pregnancy outcomes was compared. Pearson single factor correlation analysis was used to analyze the correlation between TLR4 protein expression in placental tissues and placental pathological changes (P<0.05). **Results:** The incidences of fetal growth restriction and fetal distress in the GDM group were significantly higher than those in the control group. The incidences of poor villus maturation, arteriolar thickening of dry villi and capillary filling of placental villi in the GDM group were significantly higher than those in the control group. The level of mRNA expression in placenta TLR4 protein in the GDM group increased significantly, with a statistically significant difference (P<0.05) and the expression rate of TLR4 protein on maternal and fetal surfaces of the placenta in the GDM group was significantly higher than that in the control group (P<0.05). The expression of TLR4 protein was positively correlated with poor placental villus maturation, arteriolar thickening of dry villi, and capillary filling (P<0.05). **Conclusion:** The high expression of TLR4 protein in the placenta of GDM patients may related to the abnormality of placental histopathology and have adverse effects on pregnancy outcome.

Keywords gestational diabetes mellitus; placenta; Toll-like receptor 4; pregnancy outcomes

妊娠期糖尿病(gestational diabetes mellitus，GDM)是指在妊娠期才出现的糖代谢异常，是妊娠期常见的合并症之一，对母儿近期和远期的健康均有不同程度的危害。GDM在我国的发病率已达18.9%[1]，并呈现发病年轻化趋势。Toll样受体4(Toll-like receptor 4，TLR4)下游激活的炎症因子与GDM发病相关，TLR4在孕期介导的固有免疫应答增强不仅会刺激下游多种炎症因子的释放，导致胰岛β细胞功能受损，增加胰岛素抵抗程度，还与多种糖尿病并发症包括糖尿病肾病、糖尿病视网膜病变、糖尿病神经病变等有相关性[2-5]，对机体产生不良影响。母胎界面的各类信息交流依靠胎盘组织，胎盘是孕期特有的器官，也是妊娠期重要的胰岛素靶器官。目前关于GDM胎盘中TLR4的研究少见报道，本研究探讨TLR4在GDM胎盘组织中的表达情况及其与妊娠结局的相关性，以期为GDM的临床治疗提供新思路、新方法。

1 对象与方法

1.1 对象及分组

选择2018年6月至2019年6月在南通大学附属如皋医院产检并分娩的GDM产妇34例(GDM组)，GDM组纳入标准：1)均为单胎自然妊娠且本人要求或有临床指征的剖宫产分娩；2)GDM诊断标准依据2014年我国GDM诊治推荐指南：空腹血糖、服糖后1 h及2 h的血糖值分别低于5.1、10.0及8.5 mmol/L，任何一项血糖值达到或超过标准即诊断为GDM，GDM组孕妇均于妊娠24~28周行75 g OGTT实验，且其血糖值符合GDM诊断标准；3)既往健康，孕期无用药史，无甲状腺相关疾病，无妊娠期高血压疾病等其他妊娠合并症和内外科合并症。为避开药物影响，本研究GDM组产妇均予饮食及运动调节，未用胰岛素治疗。GDM组排除标准：孕前已有糖尿病或初次孕检发现血糖异常(包括糖耐量异常及糖尿病合并妊娠)，辅助妊娠、多胎、分娩发动后剖宫产、早产、子痫前期、多囊卵巢综合征、胎膜早破、宫内感染等其他并发症[6]。同期选取健康单胎且选择剖宫产分娩的产妇40例为对照组。对照组年龄为(30.25±2.07)岁，孕周为38.59±1.62；GDM组产妇的年龄为(29.36±1.48)岁，孕周为38.11±2.33，两组年龄及分娩孕周均无统计学差异(P>0.05)。

本研究经南通大学附属如皋医院医学伦理委员会批准，患者均签署知情同意书。

1.2 标本采集及处理

剖宫产术中，胎盘娩出后15 min内取胎盘靠近脐带根部直径3 cm范围内的母体面及胎儿面组织[7]，避开大血管及钙化点，灭菌生理盐水反复冲洗后滤纸吸干组织水分，分割出1 cm^3组织块，在4%甲醛溶液中室温固定24 h，然后进行脱水、石蜡包埋、切片，用于HE染色及免疫组织化学检测。另取1 cm^3新鲜组织于液氮保存，用于提取RNA。

1.3 HE 染色

HE染色观察胎盘组织学特征，对两组产妇的胎盘绒毛成熟情况、干绒毛小动脉增厚和绒

毛间质毛细血管充盈情况进行定性计数资料比较。1)绒毛成熟情况判断标准：每个标本观察10个高倍视野，0为正常，若每高倍视野下可见到1~2个未成熟绒毛及以上，为绒毛成熟不良；2)干绒毛小动脉增厚判断标准：0为正常，(+)及以上为增厚；3)绒毛间质毛细血管充盈判断标准：0为正常，毛细血管腔内可见红细胞4~5个/血管腔，≥6个/血管腔及以上为毛细血管扩张充盈，间质内细胞不易见到[8-9]。

1.4 免疫组织化学检测

操作严格按照免疫组织化学SP法检测试剂盒说明书。一抗1∶50稀释，4 ℃过夜；二抗37 ℃孵育1 h，DAB显色，苏木精复染，二甲苯透明，中性树脂封固。以磷酸盐缓冲液代替一抗作阴性对照，已知阳性切片是阳性对照，细胞质内出现棕黄色颗粒为着色阳性。通过观察着色情况和计算阳性细胞比例来判断表达情况。采取双盲法，分别由2位病理科医师在光学显微镜下对胎盘组织的细胞进行观察。评分标准：按着色强度分为不着色、浅黄色、棕黄色及棕褐色并分别记为0、1、2、3分；每张切片在400倍显微镜下，取连续5个视野估计着色区域所占面积，着色区域面积占比≤10%为0分，11%~25%为1分，26%~50%为2分，51%~75%为3分，>75%为4分；二项计分相乘值为每个视野的计分。取5个视野的均值得到最后评分，0~4分为低表达，>4分为高表达。

1.5 RT-PCR 检测

胎盘组织总RNA的提取依照TRIzol试剂说明书进行。由反转录所得cDNA进行PCR，PCR扩增条件：94 ℃ 10 min；38个PCR循环：94 ℃ 6 s；62 ℃ 35 s(收集荧光)。GAPDH为内参。引物设计采用Primer 5.0软件，TLR4的正向引物为5'-GAGGCAGCTCTTGGTGGAAGTTG-3'，反向引物为5'-CAAGCACACTGAGGACCGACAC-3'。

1.6 主要试剂及仪器

免疫组织化学染色试剂盒、兔抗人TLR4多克隆抗体(ab13556)购自美国Abcam公司；DAB显色液、通用二抗PV6000购自北京中杉金桥生物技术有限公司。反转录试剂盒、Q-PCR试剂盒均购自Roche公司，引物购自上海生工生物工程有限公司。

1.7 统计学处理

采用SPSS 17.0软件进行数据分析。计数资料采用频数(率)表示，两组间比较采用χ^2检验。计量资料根据shapiro-Wilkins正态检验结果判断正态性，如呈正态分布采用均数±标准差($\bar{x}\pm s$)表示，两组间比较采用t检验。分析与胎盘组织相关因素采用Pearson单因素相关分析。$P<0.05$为差异有统计学意义。

2 结果

2.1 两组临床妊娠结局

GDM组发生胎儿生长受限、胎儿窘迫的比率均高于对照组，差异均具有统计学意义($P<0.05$，表1)。

表1 两组孕妇妊娠结局临床资料比较

Table 1 Comparison of clinical data of pregnancy outcomes between the 2 groups

组别	n	胎儿生长受限/[例(%)]	胎儿窘迫/[例(%)]
GDM组	34	6 (17.65)	7 (20.59)
对照组	40	1 (2.50)	1 (2.50)
χ^2		8.06	4.50*
P		<0.01	0.03*

*1<T<5，采用Continuity Correction结果。

*1<T<5, results of Continuity Correction were adopted.

2.2 两组胎盘病理检查结果

足月胎盘组织的母体面可观察到绒毛滋养细胞、血管内皮细胞及蜕膜细胞(图1)。对照组的胎盘绒毛成熟，血管壁光滑，血管内皮细胞扁平，血管外侧壁可见基底膜及周细胞，而GDM组胎盘绒毛发育不成熟，滋养叶细胞增生，基底膜增厚，干绒毛小动脉管壁增厚，绒毛间质毛细血管呈充盈状态(图1)。与对照组相比，GDM组患者胎盘发育不成熟、干绒毛小动脉增厚及绒毛间质毛细血管充盈的发生率显著增加，差异有统计学意义($P<0.05$，表2)。

2.3 TLR4 蛋白在胎盘母体面及胎儿面的表达情况

TLR4在足月胎盘母体面和胎儿面均有表达，其在母体面主要表达于绒毛滋养细胞、血管内皮细胞和蜕膜细胞的细胞膜和细胞质中，在胎儿面可表达于羊膜上皮细胞的底部。GDM组中的TLR4

蛋白在母体面的绒毛滋养细胞、血管内皮细胞和蜕膜细胞中均强表达，在胎儿面的羊膜上皮细胞中的表达量也较对照组增强(图2)，两组TLR4蛋白表达率的差异有统计学意义(P<0.05，表3)。

2.4 TLR4 mRNA 在胎盘母体面及胎儿面的表达情况

对GDM胎盘母体面及胎儿面TLR4 mRNA进行定量分析。与对照组相比，GDM组患者胎盘中母体面TLR4 mRNA表达显著增加，约增加7.4倍(图3)，GDM组患者胎盘儿面TLR4 mRNA表达与对照组相比，亦增加1.2倍，差异均有统计学意义(P<0.05)；且GDM组胎盘母体面TLR4 mRNA 表达显著高于GDM组胎儿面(P<0.05)。

2.5 TLR4 蛋白的表达与胎盘病理改变的相关性

GDM组患者的胎盘组织母体面TLR4蛋白表达与胎盘绒毛成熟不良呈显著正相关(r=0.66，P<0.01)、与干绒毛小动脉增厚呈显著正相关(r=0.77，P<0.01)、与毛细血管充盈程度亦呈显著正相关(r=0.73，P<0.01)。

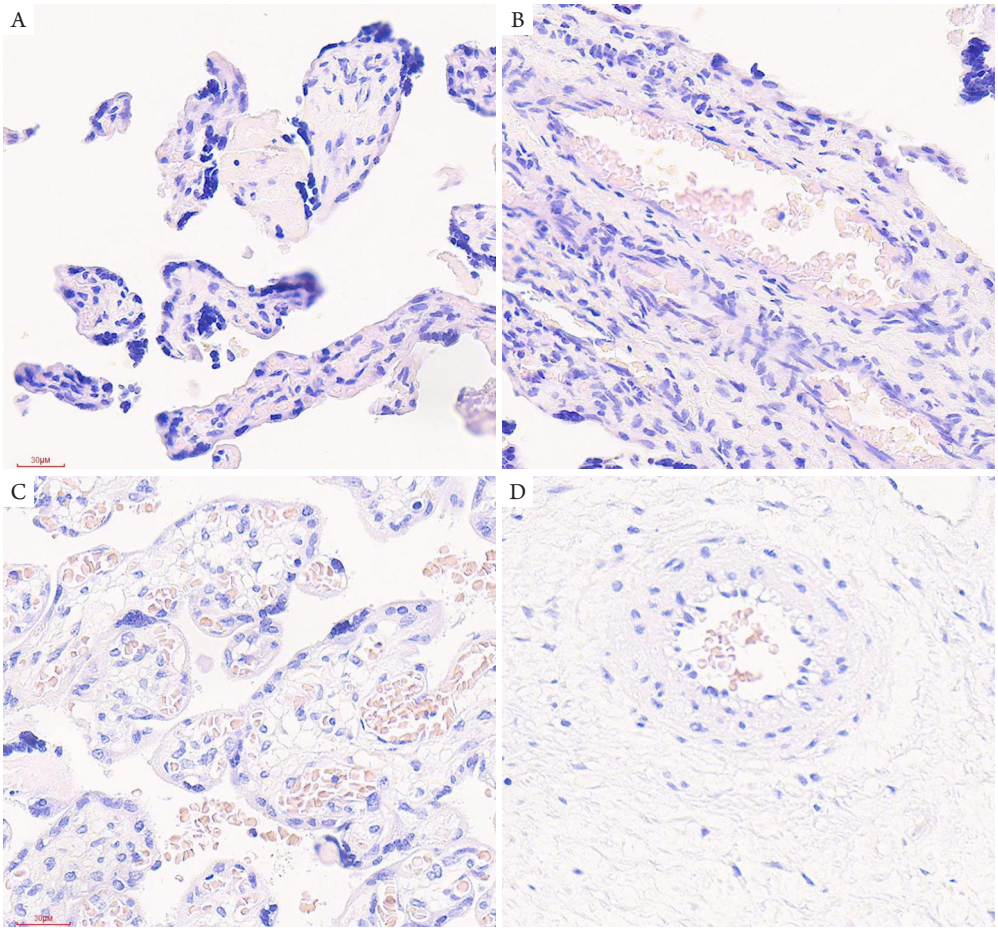

图1 足月胎盘组织(HE，×400)

Figure 1 Full-term placental tissue (HE, ×400)

(A)对照组见胎盘成熟终末绒毛，毛细血管充盈正常(毛细血管内见红细胞2~3个)；(B)对照组胎盘的干绒毛小动脉无增厚；(C)GDM组胎盘绒毛发育欠成熟，滋养叶细胞增生，毛细血管明显充盈(毛细血管内见红细胞>6个)；(D)GDM组干绒毛小动脉管壁增厚。

(A) Placental mature terminal villi were observed in the control group, and the capillaries were normally filled (2–3 red blood cells were observed in the capillaries); (B) No thickening of the dry villous arterioles in the placenta of the control group; (C) In the GDM group, the placental villi were underdeveloped, and trophoblast cells proliferated, and the capillaries were obviously filled (in the capillaries, the number of red blood cells was over 6); (D) The wall of the dry villous arterioles in GDM group was thickened.

表2 两组胎盘病理检查结果比较

Table 2 Comparison of pathological examination results of placenta between the 2 groups

组别	*n*	绒毛成熟不良/[例(%)]	干绒毛小动脉增厚/[例(%)]	绒毛间质毛细血管充盈/[例(%)]
GDM组	34	22 (64.7)	15 (44.1)	18 (52.9)
对照组	40	6 (15.0)	5 (12.5)	9 (22.5)
χ^2		19.31	9.32	7.35
P		<0.01	<0.01	<0.01

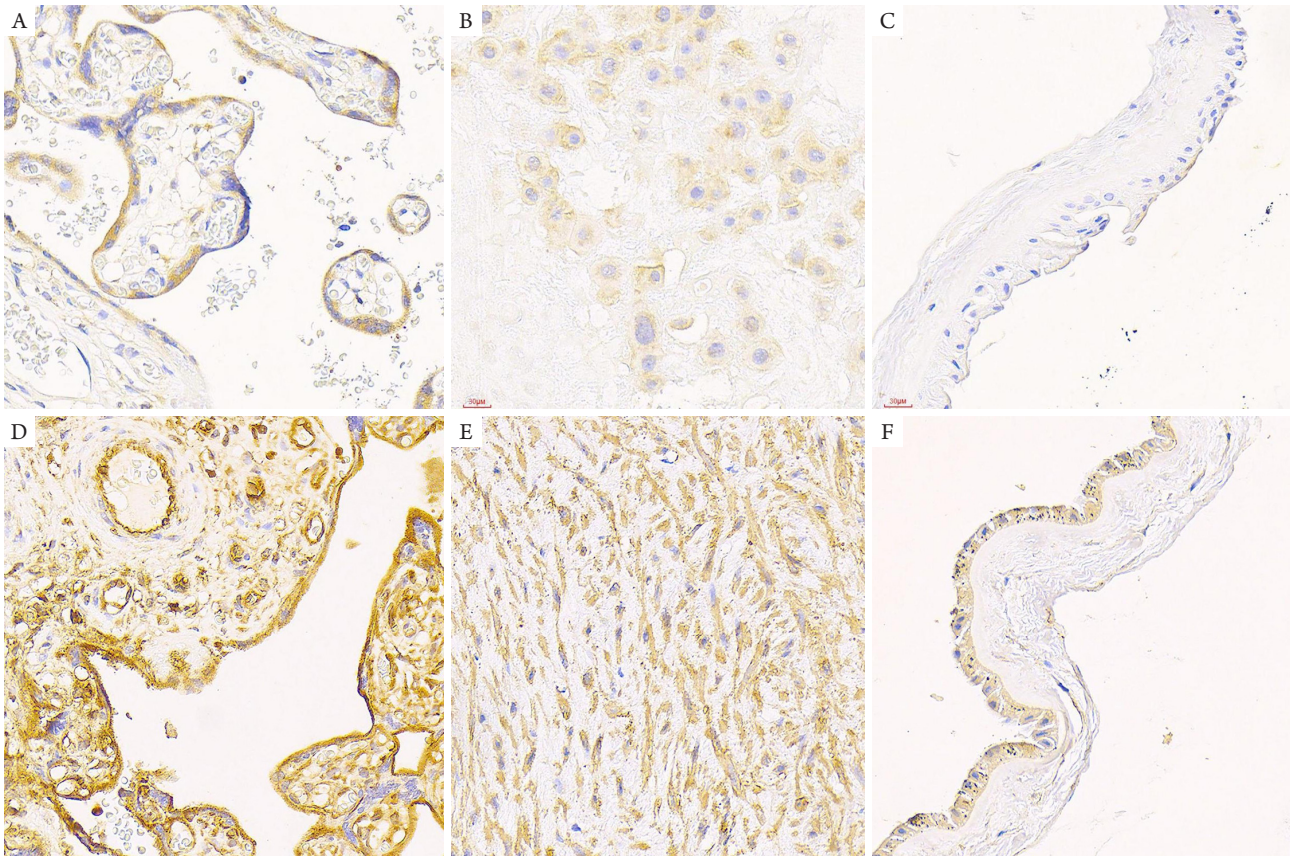

图2 胎盘组织中TLR4蛋白的表达情况(IHC，×400)

Figure 2 Expression of TLR4 protein in placental tissues (IHC, ×400)

对照组：(A)TLR4在滋养细胞中低表达；(B)TLR4在蜕膜细胞中低表达；(C)TLR4在羊膜上皮细胞低表达。GDM组：(D)TLR4在滋养细胞高表达；(E)TLR4在蜕膜细胞高表达；(F)TLR4在羊膜上皮细胞中高表达。

The control group: (A) Low expression of TLR4 protein in trophoblast cells; (B) Low expression of TLR4 protein in decidual cells; (C) Low expression of TLR4 protein in amniotic epithelial cells. The GDM group: (D) TLR4 protein was highly expressed in trophoblast cells; (E) TLR4 protein was highly expressed in decidual cells; (F) TLR4 was highly expressed in amniotic epithelial cells.

表3 两组胎盘胎儿面及母体面TLR4蛋白表达率的比较

Table 3 Comparison of TLR4 protein expression rates in placental fetal surface and maternal surface between the 2 groups

组别	*n*	母体面			胎儿面		
		高表达/例	低表达/例	高表达率/%	高表达/例	低表达/例	高表达率/%
GDM组	34	28	6	82.35	24	10	70.58
对照组	40	9	31	22.50	7	33	21.21
χ^2		26.34			21.28		
P		<0.01			<0.01		



图3 两组胎盘组织胎儿面及母体面TLR4 mRNA的表达情况(*P<0.05，P<0.01)**

Figure 3 Expression of TLR4 mRNA in fetal and maternal surfaces of placenta in the control group and the GDM group (*P<0.05, **P<0.01)

3 讨论

现今关于GDM的发病机制仍在研究中，其中主要涉及2个观点：胰岛素抵抗和胰岛β细胞功能障碍[10]。在糖尿病发病机制中，炎症免疫反应的激活是发生胰岛素抵抗的重要临床病理表现。TLR4则是机体固有免疫应答系统中的重要成员，已有多项研究[11-12]表明TLR4及其下游的核因子-κB(nuclear factor-kappa B，NF-κB)及白介素-1β(interleukin-1β，IL-1β)均与1型、2型糖尿病发病相关。糖尿病患者单核细胞内TLR4分子的过表达可激活髓样分化因子88(myeloid differentiation factor 88，MyD88)及其通路下游的NF-κB及IL-1β分子，使得1型糖尿病患者体内的固有免疫应答增强，且TLR4的表达量与糖化血红蛋白水平呈显著正相关，说明机体长期的高血糖状态可促进TLR4的表达并激活炎症免疫应答。糖尿病患者机体的高血糖状态导致肠道菌群失衡，肠道上皮屏障被攻破，引起大量细胞内毒素入血，使外周血循环中脂多糖(lipopolysaccharide，LPS)浓度升高，到达各组织器官后可刺激局部TLR4的表达增强[13]。TLR4被刺激物刺激后，可通过髓样分化因子MyD88，进一步激活其下游的炎症分子包括丝裂原活化蛋白激酶(mitogen activated protein kinase，MAPKs)、NF-κB等，产生级联反应[14]。这些细胞因子不仅影响胰岛素信号转导，也加剧了炎症细胞的聚集，形成恶性循环。

因此，有研究者[15]认为TLR4及其下游调控通路介导的固有免疫应答和炎症反应增强导致胰岛素抵抗程度加重，可能是造成GDM发病的主要原因之一。Hui等[16]的研究显示：TLR4通路中的NF-κB等分子在GDM胎盘组织中的表达增强，且与胰岛素抵抗呈正相关。LPS随外周血循环到达胎盘，被TLR4识别后引起胎盘局部组织的TLR4表达显著增强。肠道菌群紊乱也导致了不同程度的脂代谢异常，外周血中饱和脂肪酸及游离脂肪酸等代谢产物的积聚同样也会刺激胎盘局部TLR4表达增强。由于胎盘屏障的作用，母血中的TLR4刺激物无法进入胎儿血循环中。而胎盘组织中各类细胞的位置及功能不同，导致其受刺激的程度不同，从而造成TLR4在胎盘不同细胞类型中的表达出现差异。本研究发现TLR4表达分布于孕妇足月妊娠胎盘组织中的多种细胞，且母体面各细胞中TLR4的表达量较胎儿面显著增多，这一方面说明胎盘对胎儿具有特殊的保护作用，另一方面亦表明胎盘的母体界面与母体血液循环之间有更多的炎症信号交流。本研究结果显示：TLR4的表达在GDM组更显著，表明TLR4在GDM胎盘局部免疫应答及炎症网络中发挥重要作用。在有关糖尿病患者的研究[17]中，肝、骨骼肌和脂肪组织中TLR4的表达影响局部或全身的胰岛素敏感性，调控机体葡萄糖代谢过程，因此，胎盘中TLR4表达的增强可能在GDM孕妇局部甚至全身胰岛素抵抗过程中都发挥重要作用。

胎盘是胎儿从宫腔内向母体汲取营养的重要器官，胎盘结构和功能的正常是保障胎儿在宫腔内和母体中健康生存的重要条件[18]。虽然GDM患者胎盘结构的改变没有特异性，但很多胎盘的形态变化程度、血管病变范围均与正常胎盘对比均有明显差异[19]。研究[20]证实：50%~60%的GDM胎盘存在部分干绒毛小动脉管壁增厚及管腔狭窄、绒毛发育不完全或部分不成熟、绒毛间质毛细血管过度充盈等异常改变。本研究观察到：胎盘绒毛成熟不良、绒毛血管增厚、绒毛间质毛细血管充盈过度在GDM组产妇中明显增加，且与胎盘组织中TLR4表达呈明显正相关，说明胎盘不仅是母体与胎儿物质交换的主要结构，同时在母体的炎症反应和免疫应答中也发挥重要作用。GDM胎盘组织病理学结构的存在，直接影响了胎盘的供血和供氧功能，造成胎儿营养物质吸收与运输异常，导致了胎儿生长受限、胎儿窘迫明显增高等不良妊娠结局。

综上所述，TLR4在GDM孕妇胎盘组织中高表达，TLR4的表达变化是胎盘局部炎症激活的表现，且与胎盘的病理学改变有相关性，从而导致不良的妊娠结局，因此降低GDM体内TLR4表达可能成为治疗GDM的新靶点。关于胎盘TLR4及其下游通路的调控机制、TLR4与胰岛素抵抗状态的相互关系等等还有待于进一步研究。

参考文献

1. 宋依临, 杨慧霞. Toll样受体4及其调控机制对妊娠期糖尿病发病影响的研究进展[J]. 中华妇产科杂志, 2016, 51(4): 306-309.
SONG Yilin, YANG Huixia. Research progress of Toll like receptor 4 and its regulatory mechanism on the pathogenesis of gestational diabetes mellitus[J]. Chinese Journal of Obstetrics and Gynecology, 2016, 51(4): 306-309.
2. 宋学萍, 梁娟, 王颖娥, 等. Toll样受体4与肾纤维化的关系研究进展[J]. 临床与病理杂志, 2020, 40(1): 140-144.
SONG Xueping, LIANG Juan, WANG Ying'e, et al. Research Progress on the relationship between Toll like receptor 4 and renal fibrosis[J]. Journal of Clinical and Pathological Research, 2020, 40(1): 140-144.
3. Panchapakesan U, Pollock C. The role of toll-like receptors in diabetic kidney disease[J]. Curr Opin Nephrol Hypertens, 2018, 27(1): 30-34.
4. Mrizak I, Grissa O, Henault B, et al. Placental infiltration of inflammatory markers in gestational diabetic women[J]. Gen Physiol Biophys, 2014, 33(2): 169-176.
5. 宋宜忻, 梁秋华, 孙琳. TLR4信号通路在糖尿病并发症中作用的研究进展[J]. 中国临床实用医学, 2019, 10(3): 78-80.
SONG Yixin, LIANG Qiuhua, SUN Lin. Research progress of TLR4 signaling pathway in diabetic complications[J]. China Clinical Practical Medicine, 2019, 10(3): 78-80.
6. 冯慧, 马京梅, 杨慧霞. 妊娠期糖尿病孕妇足月胎盘Toll样受体4的表达分布[J]. 中华围产医学杂志, 2016, 19(5): 350-354.
FENG Hui, MA Jingmei, YANG Huixia. Expression and distribution of Toll like receptor 4 in term placenta of pregnant women with gestational diabetes mellitus[J]. Chinese Journal of Perinatal Medicine, 2016, 19(5): 350-354
7. Zhang Y, Shen X, Cheng L, et al. Toll-like receptor 4 knockout protects against diabetic-induced imbalance of bone metabolism via autophagic suppression[J]. Mol Immunol, 2020, 117: 12-19.
8. 杨晓菊, 徐琳, 杨宗利, 等. 妊娠期糖尿病胎盘组织缺氧诱导因子1α及血管内皮生长因子的表达与妊娠结局的关系[J]. 中华糖尿病杂志, 2013, 5(5): 287-292.
YANG Xiaoju, XU Lin, YANG Zongli, et al. Relationship between the expression of hypoxia inducible factor-1 α and vascular endothelial growth factor in placental tissue of gestational diabetes mellitus and pregnancy outcome[J]. Chinese Journal of Diabetes Mellitus, 2013, 5(5): 287-292.
9. 胡丽芳, 黄文珍, 刘彤. 妊娠期糖尿病孕妇血清HSP70水平升高并促进胎盘间质纤维化[J]. 临床与病理杂志, 2018, 38(10): 114-120.
HU Lifang, HUANG Wenzhen, LIU Tong. Elevated serum HSP70 level and promotion of placental interstitial fibrosis in pregnant women with gestational diabetes mellitus[J]. Journal of Clinical and Pathological Research, 2018, 38(10): 114-120.
10. Jasmine P, Joanna S, Philip B, et al. The pathophysiology of gestational diabetes mellitus[J]. Int J Mol Sci, 2018, 19(11): 3342.
11. Eraky SM, Abdel-Rahman N, Eissa LA. Modulating effects of omega-3 fatty acids and pioglitazone combination on insulin resistance through toll-like receptor 4 in type 2 diabetes mellitus[J]. Prostaglandins Leukot Essent Fatty Acids, 2018, 136: 123-129.
12. Lee JJ, Wang PW, Yang IH, et al. High-fat diet induces Toll-like receptor 4-dependent macrophage/microglial cell activation and retinal impairment[J]. Invest Opthalmol Vis Sci, 2015, 56(5): 3041-3050.
13. Tai N, Wong FS, Wen L. The role of Gut Microbiota in the development of type 1, type 2 diabetes mellitus and obesity[J]. Rev Endocr Metab Disord, 2015, 16(1): 55-65.
14. Guoqing C, Wenhua S, Yan L, et al. Maternal diabetes modulates offspring cell proliferation and apoptosis during odontogenesis via the TLR4/NF-κB signalling pathway[J]. Cell Prolif, 2017, 50: e12324.
15. Perry BD, Rahnert JA, Xie Y, et al. Palmitate-induced ER stress and inhibition of protein synthesis in cultured myotubes does not require Toll-like receptor 4[J]. PLoS One, 2018, 13(1): e191313.
16. Hui F, Rina S, Yilin S, et al. Positive correlation between enhanced expression of TLR4/MyD88/NF-κB with insulin resistance in placentae of gestational diabetes mellitus[J]. PLoS One, 2016, 11(6): e0157185.
17. Wu Z, Xing C, Qinghua H, et al. Galectin-3 activates TLR4/NF-κB signaling to promote lung adenocarcinoma cell proliferation through activating lncRNA-NEAT1 expression[J]. BMC Cancer, 2018, 18(1): 580.
18. Capobianco E, Fornes D, Roberti SL, et al. Supplementation with polyunsaturated fatty acids in pregnant rats with mild diabetes normalizes placental PPARγ and mTOR signaling in female offspring developing gestational diabetes[J]. J Nutr Biochem, 2018, 53: 39-47.
19. Tsai K Y, Reynolds P, Arroyo J. Differential Expression γ-H2AX and RAGE in the placenta of gestational diabetes mellitus (GDM), preterm labor (PTL) and preeclampsia patients and in invasive trophoblast cells[J]. Placenta, 2019, 83: e50.
20. Arvind T, Chun H, Howard Z, et al. Placement of a lumen-apposing metal stent for palliation of malignant pyloric stenosis[J]. Endoscopy, 2018, 50(8): E210-E211.

本文引用：秦智娟, 马宗丽, 刘姝, 肖黎明, 李亚琴, 朱东兵, 沙红兰, 李美琴. 妊娠期糖尿病胎盘组织TLR4的表达与妊娠结局的关系[J]. 临床与病理杂志, 2021, 41(7): 1561-1567. doi: 10.3978/j.issn.2095-6959.2021.07.015

Cite this article as: QIN Zhijuan, MA Zongli, LIU Shu, XIAO Liming, LI Yaqin, ZHU Dongbin, SHA Honglan, LI Meiqin. Relationship between TLR4 expression and pregnancy outcome in gestational diabetes placenta tissue[J]. Journal of Clinical and Pathological Research, 2021, 41(7): 1561-1567. doi: 10.3978/j.issn.2095-6959.2021.07.015