doi: 10.3978/j.issn.2095-6959.2021.11.007
View this article at: https://dx.doi.org/10.3978/j.issn.2095-6959.2021.11.007

纤维胆道镜联合腹腔镜治疗肝外胆管结石的效果及对炎症因子与肾素血管紧张素系统活性的影响

李建锋，赵正国，黑涛，樊军雨

(郑州市第七人民医院普外科，郑州 450006)

[摘　要]　**目的：**探讨纤维胆道镜联合腹腔镜治疗肝外胆管结石的效果及对炎症因子与肾素血管紧张素系统(renin-angiotensin system，RAS)活性的影响。**方法：**采用多中心、双盲、随机、双模拟与平行对照前瞻性方式对2018年1月至2019年12月郑州市第七人民医院收治的98例肝外胆管结石患者进行研究。以随机数字表法将98例患者均分为研究组与对照组。研究组行纤维胆道镜联合腹腔镜治疗，对照组行常规腹腔镜手术治疗。比较两组的手术成功率、1年内的复发率、术中与术后情况(手术时间、术中失血量、住院时间)、术前与术后血清炎症因子指标[肿瘤坏死因子-α(tumor necrosis factor-α，TNF-α)、白细胞介素-1β(interleukin-1β，IL-1β)、IL-6]与RAS活性指标[血管紧张素1-7(Ang1-7)、血管紧张素I(AngI)、血管紧张素II(AngII)]，以及术后并发症情况。**结果：**研究组手术成功率高于对照组(97.96% vs 83.67%；$P<0.05$)，1年内复发率低于对照组(4.08% vs 18.37%；$P<0.05$)。两组手术时间差异无统计学意义($P>0.05$)；研究组术中失血量、住院时间均低于对照组($P<0.01$)。术后研究组TNF-α、IL-1β、IL-6水平低于对照组($P<0.01$)，Ang1-7、AngI、AngII水平低于对照组($P<0.01$)。研究组术后并发症发生率低于对照组(2.04% vs 16.33%，$P<0.05$)。**结论：**纤维胆道镜联合腹腔镜治疗肝外胆管结石效果显著，可以有效改善患者的炎症因子与RAS活性，具有创伤小、利于恢复、疗效可靠、安全性佳等优势，适于临床推广。

[关键词]　纤维胆道镜；腹腔镜；肝外胆管结石；炎症因子；肾素血管紧张素系统活性

Effects of fiberoptic choledochoscope combined with laparoscopy in the treatment of extrahepatic bile duct stones and its influence on inflammatory factors and renin-angiotensin system activity

LI Jianfeng, ZHAO Zhengguo, HEI Tao, FAN Junyu

(Department of General Surgery, Zhengzhou Seventh People's Hospital, Zhengzhou 450006, China)

Abstract　**Objective:** To investigate the effects of fiberoptic choledochoscopy combined with laparoscopy in the treatment of extrahepatic bile duct stones and its influences on inflammatory factors and renin-angiotensin system (RAS)

收稿日期 (Date of reception)：2021–03–21
通信作者 (Corresponding author)：李建锋，Email: 2778154280@qq.com

activity. **Methods:** A multicenter, double-blind, randomized, double-simulated and parallel-controlled prospective study was conducted on 98 patients with extrahepatic bile duct stones who were admitted to our hospital from January 2018 to December 2019. They were randomly divided into two groups, including 49 cases in the study group and 49 cases in the control group. The study group was treated with fiberoptic choledochoscopy combined with laparoscopy, while the control group was treated with conventional laparoscopic surgery. The success rate of operation, recurrence rate within 1 year, intraoperative and postoperative conditions (operation time, blood loss during operation, length of stay), serum inflammatory factors [tumor necrosis factor-α (TNF-α), interleukin-1β (IL-1β), interleukin-6 (IL-6)], RAS activity indicators [angiotensin 1-7 (Ang1-7), angiotensin I (Ang I), angiotensin II (Ang II)] as well as postoperative complications were compared between the two groups. **Results:** The success rate of operation in the study group was higher than that in the control group (97.96% vs 83.67%, $P<0.05$), and the recurrence rate within 1 year was lower than that in the control group (4.08% vs 18.37%, $P<0.05$). There was no significant difference in operation time between the two groups ($P>0.05$). The intraoperative blood loss and length of stay in the study group were lower than those in the control group ($P<0.01$). After operation, the levels of TNF-α, IL-1β, IL-6 in the study group were lower than those in the control group ($P<0.01$), and the levels of Ang1-7, AngI, AngII in the study group were lower than those in the control group ($P<0.01$). The incidence of postoperative complications in the study group was lower than that in the control group (2.04% vs 16.33%, $P<0.05$). **Conclusion:** Fiberoptic choledochoscopy combined with laparoscopy is effective in the treatment of extrahepatic bile duct stones, which can effectively improve the inflammatory factors and RAS activity of patients, with less trauma, favorable recovery, reliable efficacy, and good safety. Therefore, it is suitable for clinical promotion.

Keywords fiberoptic choledochoscope; laparoscopy; extrahepatic bile duct stones; inflammatory factors; renin-angiotensin system activity

肝外胆管结石属于普外科常见病之一，主要包括原发性与继发性两种，其中原发性肝外胆管结石指原发在胆管系统内的结石，普遍为混合性结石或胆色素结石，而继发性肝外胆管结石是指胆囊内结石排至胆管内，以胆固醇结石最为常见[1]。在所有胆石症中，肝外胆管结石感染的发病率约占20.1%[2]。目前，保守用药方案对于肝外胆管结石的治疗效果不够理想，因此临床普遍采用胆总管切开取石与胆囊切除术予以治疗[3]。然而，传统开放式手术治疗方案具有创伤大、出血多、不利于术后康复等问题[4]。近年来，随着微创技术的发展，各类腔镜技术也给肝外胆管结石患者的治疗提供了新的选择。研究[5]发现：由于肝外胆管结石的解剖位置特殊，加之病情复杂，仅利用腹腔镜治疗效果有限，且具有较高的复发率。纤维胆道镜与腹腔镜联合操作具有操作简便、效率高等优势，但是在肝外胆管结石中的研究报道甚少。为进一步完善肝外胆管结石患者的治疗方案，本研究选择2018年1月至2019年12月郑州市第七人民医院98例肝外胆管结石患者作为研究对象，对其分别应用纤维胆道镜联合腹腔镜治疗与单纯腹腔镜治疗，并对其应用效果与手术前后炎症因子、血管紧张素系统(renin-angiotensin system，RAS)活性进行前瞻性随机对照研究。

1 对象与方法

1.1 对象

采用多中心、双盲、随机、双模拟与平行对照前瞻性方式对2018年1月至2019年12月郑州市第七人民医院收治的98例肝外胆管结石患者进行研究。以随机数字表法将98例患者均分为研究组与对照组。纳入标准：经磁共振影像证实为肝外胆管结石，结石直径在2 cm以下；总管内径在8 mm以上，未见肝内胆管结石与恶性占位病变；首次接受正规治疗；肝功能正常。排除标准：泥沙样结石；有腹部手术史；十二指肠镜取石史；急性重症胆管炎；肝外胆管或胆总管出口狭窄；胆管炎或胆囊管严重水肿；胆囊三角解剖困难；先天胆总管扩张；凝血功能障碍；免疫系统功能不全；术前总胆红素在35 μmol/L以上，谷丙转氨酶在100 U/L以上；严重心脑血管疾病，肺功能异常；全身感染性疾病；妊娠期或哺乳期女性。本研究已向患者进行充分的告知，取得其知情同

意；研究方案经郑州市第七人民医院医学伦理委员会批准(No.20171211001)。

对照组：男26例，女23例；年龄28~72(46.65±8.30)岁；病程3个月~5年，平均(1.82±0.52)年；结石数量为1~6(2.61±0.50)枚；合并基础疾病为高血压5例，糖尿病5例，高脂血症1例。研究组：男27例，女22例；年龄27~71(46.50±8.28)岁；病程4个月~5年(1.85±0.57)年；结石数量为1~6(2.62±0.52)枚；合并基础疾病为高血压6例，糖尿病5例，高脂血症1例。两组患者的基线资料差异无统计学意义(P>0.05)。研究对象纳入流程图见图1。

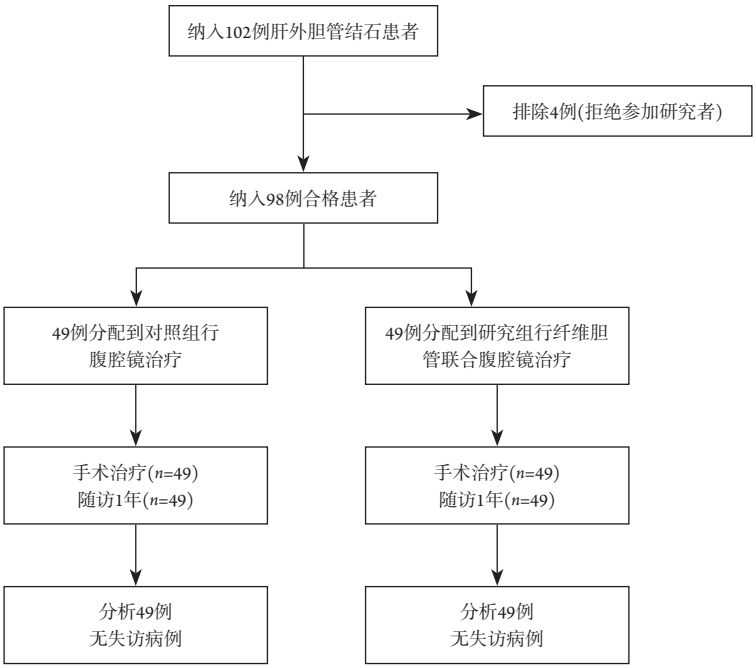

图1 研究对象纳入流程图

Figure 1 Flow chart of research object inclusion

1.2 方法

研究组行纤维胆道镜联合腹腔镜治疗，具体步骤如下：协助患者取头高脚低体位，向左侧倾斜，之后予以全麻，建立人工二氧化碳气腹。采用四孔法，在A孔置入腹腔镜，将剑突下10 mm套鞘作为操作孔，右锁骨中线肋缘作为辅助操作孔，之后切除胆囊。开放胆囊管，根据胆囊管内径情况选择胆道镜插入方式，其中内径较粗者可直接插入胆管镜，内径较细者沿胆囊管长轴将胆囊管剪开至胆总管前壁0.3~0.4 cm，之后插入胆管镜，以取石网篮取石。完成后探查十二指肠乳头开口部位至胆总管下段，以及左右肝管，判断取石情况。取净者间断缝合胆总管前壁切口与胆囊管断端，在温氏孔留置引流管，不留置T管。对照组行常规腹腔镜手术治疗，体位、麻醉方式、腹腔镜置入方法与对照组相同，术中切开胆总管，以取石器械取出结石。术后常规留置一条引流管，缝合各创口。两组手术操作均由同一名医师完成。

1.3 观察指标

主要疗效指标：1)根据中华医学会外科学会分会胆道外科学组制订的《肝胆管结石诊治指南》比较两组的手术成功率，手术成功标准为术后临床症状消失，经影像学检查未见肝胆管内存在结石；2)随访1年，对比两组复发情况。研究过程中两组患者均进行有效随访，失访率为0.00%；3)比较两组术中与术后情况，包括：手术时间、术中失血量、住院时间；4)术前与术后分别采集患者空腹状态下静脉血3 mL，静置30 min，以2 500 r/min的速度离心10 min，留取上清液，放置在−80 ℃冰箱内待检。采用酶联免疫吸附法(enzyme linked immunosorbent assay，ELISA)检测血清炎症因子指标[肿瘤坏死因子-α(tumor necrosis factor-F-α，TNF-α)、白细胞介素-1β(interleukin-1β，IL-1β)、白细胞介素-6(interleukin-6，IL-6)]与RAS活性指标[血管紧张素1-7(angiotensin 1-7，Ang1-7)、血管紧张素I(angiotensin I，AngI)、血管紧张素II(angiotensin

II，AngII)]，具体操作严格按照说明书执行；5)术后并发症情况，包括：胆漏、胆道感染、切口感染、肠黏连肠梗阻、胆管狭窄、黄疸等。

1.4 统计学处理

通过前瞻性队列研究设计方案对实验流程进行设计，并计算样本量。采用SPSS 23.0统计学软件处理研究数据，其中计量资料以均数±标准差($\bar{x}\pm s$)描述，两组间术中与术后情况、术前与术后7 d时炎症因子与RAS活性指标对比结果采用t检验；计数资料以例(%)描述，两组间手术成功率、复发率与术后并发症发生率对比结果行χ^2检验。检验水准α=0.05，P<0.05为差异有统计学意义。

2 结果

2.1 2组手术成功率与1年内复发率对比

研究组手术成功率高于对照组(97.96% vs 83.67%，P<0.05)，1年内复发率低于对照组的，差异有统计学意义(4.08% vs 18.37%，P<0.05；表1)。

2.2 2组术中与术后情况对比

两组手术时间差异无统计学意义(P>0.05)；研究组术中失血量、住院时间均优于对照组，差异有统计学意义(P<0.01，表2)。

2.3 2组术前与术后血清炎症因子水平对比

术前两组TNF-α、IL-1β、IL-6水平差异无统计学意义(P>0.05)；术后研究组TNF-α、IL-1β、IL-6水平低于对照组，差异有统计学意义(P<0.01，表3)。

2.4 2组术前与术后7 d时RAS活性指标对比

术前两组Ang1-7、AngI、AngII水平差异无统计学意义(P>0.05)；术后研究组Ang1-7、AngI、AngII水平低于对照组，差异有统计学意义(P<0.01，表4)。

2.5 2组术后并发症情况对比

研究组术后并发症发生率(2.04%)低于对照组的16.33%，差异有统计学意义(P<0.05，表5)。

表1 2组手术成功率与1年内复发率对比(n=49)

Table 1 Comparison of success rate of operation and recurrence rate within 1 year between the 2 groups (n=49)

组别	手术成功/[例(%)]	1年内复发/[例(%)]
研究组	48 (97.96)	2 (4.08)
对照组	41 (83.67)	9 (18.37)
χ^2	4.405	5.018
P	0.036	0.025

表2 2组术中与术后情况对比(n=49)

Table 2 Comparison of intraoperative and postoperative conditions between the 2 groups (n=49)

组别	手术时间/min	术中失血量/mL	住院时间/d
研究组	121.52 ± 40.65	67.52 ± 25.00	10.32 ± 3.52
对照组	125.65 ± 39.44	102.52 ± 20.74	17.52 ± 2.98
t	0.510	7.542	10.928
P	0.611	<0.001	<0.001

表3 2组术前与术后血清炎症因子水平的对比(n=49)

Table 3 Comparison of preoperative and postoperative serum levels of inflammatory factors between the 2 groups (n=49)

组别	TNF-α/(ng·L^{-1})		IL-1β/(ng·L^{-1})		IL-6/(ng·L^{-1})	
	术前	术后	术前	术后	术前	术后
研究组	0.75 ± 0.20	1.02 ± 0.20	55.32 ± 4.52	112.32 ± 5.65	5.52 ± 0.58	9.85 ± 1.52
对照组	0.73 ± 0.22	2.36 ± 0.22	55.48 ± 5.05	158.65 ± 10.54	5.53 ± 0.49	15.32 ± 1.47
t	0.471	31.548	0.165	27.119	0.092	18.108
P	0.639	<0.001	0.869	<0.001	0.926	<0.001

表4 2组术前与术后7 d时RAS活性指标对比(n=49)

Table 4 Comparison of RAS activity indexes before and 7 days after operation between the 2 groups (n=49)

组别	Ang1-7/(ng·L^{-1})		AngI/(ng·L^{-1})		AngII/(ng·L^{-1})	
	术前	术后	术前	术后	术前	术后
研究组	265.65 ± 50.23	370.52 ± 39.50	4.02 ± 0.85	8.65 ± 1.32	24.05 ± 4.40	46.52 ± 4.85
对照组	264.85 ± 49.52	500.42 ± 45.44	4.05 ± 0.75	12.65 ± 1.55	24.22 ± 3.78	60.65 ± 5.40
t	0.079	15.103	0.185	13.753	0.205	13.627
P	0.934	<0.001	0.853	<0.001	0.838	<0.001

表5 2组术后并发症情况对比(n=49)

Table 5 Comparison of postoperative complications between the 2 groups (n=49)

组别	胆漏/[例(%)]	胆道感染/[例(%)]	切口感染/[例(%)]	肠黏连肠梗阻/[例(%)]	胆管狭窄/[例(%)]	黄疸/[例(%)]	总发生/[例(%)]
研究组	0 (0.00)	1 (2.04)	0 (0.00)	0 (0.00)	0 (0.00)	0 (0.00)	1 (2.04)
对照组	1 (2.04)	3 (6.12)	1 (2.04)	1 (2.04)	2 (4.08)	0 (0.00)	8 (16.33)
χ^2							4.405
P							0.036

3 讨论

肝外胆管结石属于临床常见病之一，主要表现为腹痛、黄疸、寒战高热、神志改变等症状，给患者的健康与生活质量带来了巨大的影响[6]。目前，外科手术是治疗肝外胆管结石的主要方案，而随着微创医学的发展，各类腔镜技术也在该病的治疗中发挥出了独到的优势[7]。同时，如何通过可靠的微创手术方案保证肝外胆管结石患者的疗效与安全也成为临床学者关注的焦点问题[8]。

有研究[9]认为肝外胆管结石患者的胆管系统结构十分复杂，清晰显示胆道结构对于提高取石效果具有重要的作用。然而，虽然腹腔镜对于肝外胆管结石具有一定的疗效，但单纯应用存在结石显示不清的弊端[10-11]。同时，胆总管自身血供丰富，特别在水肿、炎症状态下，胆总管切开与腹腔镜下分离时易增加出血量，干扰手术操作，影响结石清除效果[12-13]。胆道镜是一种医学光学内窥镜技术，其外形纤细，具有插入安全、视野清晰等特点，可以有效显示出胆道影像，甚至细微变化，对于胆道疾病的诊疗具有准确、简便、安全等应用优势[14-15]。此外，在腹腔镜治疗肝外胆管结石的基础上联合应用胆道镜利于明确胆管情况，进一步识别胆管内结石的位置、数量，且置入取石网篮后可以更高效率地取石，避免腹腔镜下盲目且反复探查、钳夹对胆管造成的损伤[16]。本研究结果显示：研究组手术成功率为97.96%，高于对照组的83.67%(P<0.05)，1年内复发率为4.08%，低于对照组的18.37%(P<0.05)。由此可见，纤维胆道镜弯曲度大，成像清晰，联合腹腔镜可以有效检查到胆管死角，准确探查出结石病灶，继而提高结石的清除效果，降低结石复发率。

手术创伤是评价外科手术效果的重要标准，不良的手术创伤刺激可以诱发机体应激反应，继而影响术后康复进程[17]。肝外胆管结石患者受手术、创伤失血、疼痛等因素的影响，可以使机体产生一系列的代谢变化，并释放出炎症介质[18]。炎症因子是反映手术创伤程度的可靠指标，其水平与患者康复进程密切相关[19-20]。TNF-α、IL-1β、IL-6是最具代表性的炎症因子，其中IL-1β属于内分泌细胞因子，可以促进血管内皮细胞活性，具有广泛的生物学效应[21]。巨噬细胞与单核细胞是最早形成IL-6的反应细胞，所以在体内出现创伤与炎症反应时，IL-6呈升高趋势[22]。TNF-α具有调节免疫等作用与促炎活性，能够进一步诱导机体血管扩张，增强血管壁通透性。同时，手术属于常见的应激源，肝外胆管结石患者术后伴有程度不一的RAAS激活状态，但多数可在生理调节作用下逐渐恢复。研究[23]发现：RAS活化与机体应激反应密切相关，其中过度的RAS激活能够影响手术效果与预后。本研究结果显示：术后研究组炎症因子(TNF-α、IL-1β、IL-6)与RAS活性指标(Ang1-

7、AngI、AngII)水平均低于对照组($P<0.01$)。说明纤维胆道镜联合腹腔镜对于患者机体的损伤度更为轻微，进一步抑制了炎症因子释放，减少了机体应激反应，继而保障了手术质量。此外，研究组术中失血量、住院时间与术后并发症发生率均低于对照组($P<0.05$)。纤维胆道镜联合腹腔镜可以有效保留Oddi括约肌与十二指肠乳头的完整性，避免单纯腹腔镜操作下盲目探查与处理结石，继而减少对胆管与相关组织的损伤和术中失血量，进一步保障了手术的安全性，加快康复速度。需要注意的是，纤维胆道镜联合腹腔镜技术需要操作者具有丰富的操作能力，对于学习曲线要求较高，若未熟练掌握操作技巧可能导致胆道出血、胆漏、胆总管狭窄等问题，临床应给予足够的重视[24-25]。

综上，纤维胆道镜联合腹腔镜治疗肝外胆管结石效果显著，可以有效改善炎症因子与RAS活性，具有创伤小、利于恢复、疗效可靠、安全性佳等优势，适于临床推广。由于本次研究样本数量有限，加之研究时间尚短，关于纤维胆道镜联合腹腔镜对于肝外胆管结石患者远期复发率的影响仍有待大样本、长时间的随访研究。

参考文献

1. 张瑞生. 腹腔镜胆囊切除手术对胆结石患者的疗效探讨[J]. 中国药物与临床, 2020, 20(21): 3622-3623.
   ZHANG Ruisheng. Effect of laparoscopic cholecystectomy on patients with gallstones[J]. Chinese Remedies & Clinics, 2020, 20(21): 3622-3623.
2. 陈平平, 张震生, 郑进方, 等. 腹腔镜肝切除联合胆道镜及腹腔镜超声治疗肝内外胆管结石的价值[J]. 局解手术学杂志, 2020, 29(8): 644-648.
   CHEN Pingping, ZHANG Zhensheng, ZHENG Jinfang, et al. The value of laparoscopic hepatectomy combined with choledochoscope and laparoscopic ultrasound in the treatment of intrahepatic and extrahepatic bile duct stones[J]. Journal of Regional Anatomy and Operative Surgery, 2020, 29(8): 644-648.
3. Yang XB, Xu AS, Li JG, et al. Dilation of the cystic duct confluence in laparoscopic common bile duct exploration and stone extraction in patients with secondary choledocholithiasis[J]. BMC Surg, 2020, 20(1): 50.
4. 倪平, 王勇. 腹腔镜联合胆道镜治疗肝外胆管结石[J]. 现代仪器与医疗, 2019, 25(5): 56-59.
   NI Ping, WANG Yong. Treatment of extrahepatic bile duct stones by laparoscopy combined with choledochoscope[J]. Modern Instruments & Medical Treatment, 2019, 25(5): 56-59.
5. 张铃福, 侯纯升, 黄永辉, 等. 胃空肠吻合术后胆总管结石腹腔镜手术取石和内镜取石的比较[J]. 北京大学学报(医学版), 2019, 51(2): 345-348.
   ZHANG Lingfu, HOU Chunsheng, HUANG Yonghui, et al. Comparison of the minimally invasive treatments of laparoscopic and endosopic for common bile duct stones after gastrojejunostomy[J]. Journal of Peking University. Health Sciences, 2019, 51(2): 345-348.
6. 郑亚民, 刘东斌, 王悦华, 等. 胆囊结石继发胆总管结石腹腔镜外科手术治疗方法的选择策略[J]. 中华外科杂志, 2019, 57(4): 282-287.
   ZHENG Yamin, LIU Dongbin, WANG Yuehua, et al. Operative method choice and strategy of laparoscopic surgery therapy for gallbladder stones and common bile duct stones[J]. Chinese Journal of Surgery, 2019, 57(4): 282-287.
7. 卢伟, 徐永建, 张佩君, 等. 腹腔镜胆囊切除和阿托品肌内注射治疗对老年急性胆囊炎疼痛感的缓解效果[J]. 临床与病理杂志, 2020, 40(8): 2119-2123.
   LU Wei, XU Yongjian, ZHANG Peijun, et al. Analgesic effect of laparoscopic cholecystectomy and atropine intramuscular injection on elderly patients with acute cholecystitis[J]. Journal of Clinical and Pathological Research, 2020, 40(8): 2119-2123.
8. 邓冲. 腹腔镜联合术中胆道镜治疗胆囊结石合并肝外胆管结石的临床疗效[J]. 中国现代普通外科进展, 2018, 21(9): 711-713.
   DENG Chong. Clinical efficacy of laparoscopy combined with intraoperative choledochoscopy in the treatment of cholecystolithiasis with extrahepatic bile duct stones[J]. Chinese Journal of Current Advances in General Surgery, 2018, 21(9): 711-713.
9. Al-Habbal Y, Reid I, Tiang T, et al. Retrospective comparative analysis of choledochoscopic bile duct exploration versus ERCP for bile duct stones[J]. Sci Rep, 2020, 10(1): 14736.
10. 丁向民, 钱建军, 柏斗胜, 等. 腹腔镜联合胆道镜治疗左肝内胆管结石合并肝外胆管结石6例[J]. 中国现代普通外科进展, 2020, 23(6): 456-457.
    DING Xiangmin, QIAN Jianjun, BAI Dousheng, et al. Laparoscopy combined with choledochoscope in the treatment of 6 cases of left intrahepatic bile duct stones complicated with extrahepatic bile duct stones[J]. Chinese Journal of Current Advances in General Surgery, 2020, 23(6): 456-457.
11. 程柳, 邬涛, 王浩. 腹腔镜和胆道镜联合治疗复杂肝内外胆管结石[J]. 肝胆外科杂志, 2019, 27(3): 171-174.
    CHENG Liu, WU Tao, WANG Hao. Combined laparoscopy and choledochoscopy in the treatment of complex intrahepatic and extrahepatic bile duct stones[J]. Journal of Hepatobiliary Surgery, 2019, 27(3): 171-174.

12. Park SY, Hong TH, Lee SK, et al. Recurrence of common bile duct stones following laparoscopic common bile duct exploration: a multicenter study[J]. J Hepatobiliary Pancreat Sci, 2019, 26(12): 578-582.

13. 王欣, 吴全, 刘亚奇, 等. 腹腔镜联合胆道镜胆管探查取石术治疗胆管结石效果观察及对炎性因子的影响[J]. 临床误诊误治, 2019, 32(1): 62-66.
WANG Xin, WU Quan, LIU Yaqi, et al. Effect of laparoscopy combined with choledochoscopy in the treatment of bile duct stones and its influence on inflammatory factors[J]. Clinical Misdiagnosis & Mistherapy, 2019, 32(1): 62-66.

14. 罗泽斌, 陈龙林, 杨贤杰, 等. 腹腔镜联合胆道镜钬激光碎石术对胆管结石患者胃肠功能及应激炎性反应的影响[J]. 疑难病杂志, 2020, 19(12): 1221-1224.
LUO Zebin, CHEN Longlin, YANG Xianjie, et al. Effect of laparoscopy combined with choledochoscope holmium laser lithotripsy on gastrointestinal function and stress inflammatory reaction in patients with bile duct stones[J]. Chinese Journal of Difficult and Complicated Cases, 2020, 19(12): 1221-1224.

15. Jin H, Fan J, Li W, et al. Percutaneous transhepatic cholangioscopic lithotripsy using soft fiber-optic choledochoscope[J]. Z Gastroenterol, 2019, 57(10): 1196-1199.

16. 张雷, 田伟. 腹腔镜联合胆道镜与腹腔镜联合经内镜逆行性胰胆管造影术同期治疗胆囊结石合并胆总管结石的临床对比分析[J]. 中国药物与临床, 2019, 19(11): 1818-1819.
ZHANG Lei, TIAN Wei. Clinical comparative analysis of laparoscopic combined with choledochoscope and laparoscopic combined with endoscopic retrograde cholangiopancreatography in the treatment of cholecystolithiasis combined with choledocholithiasis[J]. Chinese Remedies & Clinics, 2019, 19(11): 1818-1819.

17. Du X, Qian C, Piao S, et al. Surgical treatment of incarcerated calculi via laparoscopic bile duct exploration using laparotomy biliary lithotomy forceps under the guidance of choledochoscope[J]. Am Surg, 2019, 85(2): e100-e103.

18. 汪杰, 张军, 鲁俊, 等. 腹腔镜联合胆道镜下胆总管切开探查取石术后一期缝合和T管引流术临床疗效分析[J]. 肝胆外科杂志, 2020, 28(4): 300-304.
WANG Jie, ZHANG Jun, LU Jun, et al. Clinical analysis of primary suture and T-tube drainage after laparoscopic common bile duct exploration and lithotomy[J]. Journal of Hepatobiliary Surgery, 2020, 28(4): 300-304.

19. 姜仲坪, 李佳, 罗小敏, 等. 腹腔镜和开腹再次胆道术治疗胆总管结石的临床效果比较[J]. 中国现代普通外科进展, 2019, 22(8): 636-638, 641.
JIANG Zhongping, LI Jia, LUO Xiaomin, et al. Comparison of clinical effects of laparoscopic and open reoperation in the treatment of common bile duct stones[J]. Chinese Journal of Current Advances in General Surgery, 2019, 22(8): 636-638, 641.

20. 程跃茹, 李建军. 纤维胆道镜治疗246例肝胆管结石的临床疗效分析[J]. 安徽医学, 2019, 40(7): 762-764.
CHENG Yueru, LI Jianjun. Clinical analysis of 246 cases of hepatolithiasis treated by choledochofiberscope[J]. Anhui Medical Journal, 2019, 40(7): 762-764.

21. Manes G, Paspatis G, Aabakken L, et al. Endoscopic management of common bile duct stones: European Society of Gastrointestinal Endoscopy (ESGE) guideline[J]. Endoscopy, 2019, 51(5): 472-491.

22. Lyu Y, Cheng Y, Li T, et al. Laparoscopic common bile duct exploration plus cholecystectomy versus endoscopic retrograde cholangiopancreatography plus laparoscopic cholecystectomy for cholecystocholedocholithiasis: a meta-analysis[J]. Surg Endosc, 2019, 33(10): 3275-3286.

23. 张伟, 尚培中, 吕瑞昌, 等. 腹腔镜下胆道镜结合iMES-I-B型微电极碎石治疗胆道结石[J]. 局解手术学杂志, 2019, 28(6): 486-489.
ZHANG Wei, SHANG Peizhong, LÜ Ruichang, et al. Laparoscopic choledochoscopy combined with iMES-I-B microelectrode lithotripsy in the treatment of biliary calculi[J]. Journal of Regional Anatomy and Operative Surgery, 2019, 28(6): 486-489.

24. 刘玉海, 张俊松. 双镜联合钬激光治疗胆总管结石并发症的分析及防治[J]. 肝胆外科杂志, 2019, 27(3): 207-210.
LIU Yuhai, ZHANG Junsong. Analysis and prevention of complications of choledocholithiasis treated by double endoscopy combined with holmium laser[J]. Journal of Hepatobiliary Surgery, 2019, 27(3): 207-210.

25. Lou SM, Zhang M, Wu ZR, et al. Combined gastroscopic and choledochoscopic transabdominal nasobiliary drainage[J]. J Zhejiang Univ Sci B, 2019, 20(11): 940-944.

本文引用： 李建锋, 赵正国, 黑涛, 樊军雨. 纤维胆道镜联合腹腔镜治疗肝外胆管结石的效果及对炎症因子与肾素血管紧张素系统活性的影响[J]. 临床与病理杂志, 2021, 41(11): 2536-2542. doi: 10.3978/j.issn.2095-6959.2021.11.007

Cite this article as: LI Jianfeng, ZHAO Zhengguo, HEI Tao, FAN Junyu. Effects of fiberoptic choledochoscope combined with laparoscopy in the treatment of extrahepatic bile duct stones and its influence on inflammatory factors and renin-angiotensin system activity[J]. Journal of Clinical and Pathological Research, 2021, 41(11): 2536-2542. doi: 10.3978/j.issn.2095-6959.2021.11.007