

doi: 10.3978/j.issn.1000-4432.2020.06.02

View this article at: <http://dx.doi.org/10.3978/j.issn.1000-4432.2020.06.02>

· 封面故事 ·

栏目导读: 为进一步满足期刊发展需求、活跃学术氛围、增强本刊的互动性和艺术性,本刊特面向社会公开征集《眼科学报》封面艺术画或摄影作品。被选中的作品,将以“封面故事”专栏的形式,或展示作品背后的精彩瞬间、或抒发医者仁心的艺术情怀。

冰封的水晶

逢作祥

(潍坊市第二人民医院眼科, 山东 潍坊 261041)

3年前,一位患有2型糖尿病的老年女性白内障患者接受了右眼白内障超声乳化术,植入1枚一片式亲水性丙烯酸酯人工晶体(hydrophilic acrylic intraocular lens),术后视力良好,2年后感右眼视力显著下降,就诊时发现右眼的人工晶体发生了严重的混浊。最终该患者接受了右眼的人工晶体置换术,重新植入了1枚三片式疏水型丙烯酸酯人工晶体(hydrophobic acrylic intraocular lens)。图1为取出的人工晶体,其光学部及襻发生了均匀致密的白色混浊,犹如冰封的水晶黯然失色。

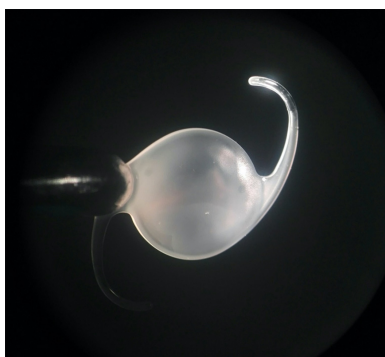


图1 人工晶体混浊

人工晶体混浊是由含钙化合物在人工晶体表面及其内部的沉积所致。关于亲水性丙烯酸酯人工晶体植入术后发生混浊的报道最多,其与材料的特性

有关,而糖尿病、长期全身用药的疾病史、术中使用的某些黏弹剂、术中前房注射气泡或人工晶体接触硅油等因素也可能诱发人工晶体的混浊。

除临床医生积极的报道和分析遇到的人工晶体混浊案例外,人工晶体厂家也应全面收集汇总自家各型号人工晶体混浊的案例,寻根溯源,拨云见日,不断改进人工晶体的材质和加工工艺,并对临床提供更专业的使用建议,指导针对不同类型患者的人工晶体选择和植入操作规范,尽量降低人工晶体混浊的发生概率。

作者简介: 逢作祥,男,潍坊市第二人民医院眼科主治医师,科教部副主任;中国中西医结合学会眼科专业委员会泪器病学组青年委员;山东省医学会眼科学分会眼外伤学组委员;山东省康复医学会视力康复分会眼眶泪器与眼整形学组委员;山东省疼痛医学会眼科专业委员会委员;国际角膜塑形学会亚洲分会会员。近年来致力于学习、推广泪道病的规范化微创诊疗,近期参与翻译泪道病图谱一部(待付梓)。主要从事泪道病、眼眶病、眼外伤、角膜病及眼视光方面工作。

本文引用: 逢作祥. 冰封的水晶[J]. 眼科学报, 2020, 35(2): 69. doi: 10.3978/j.issn.1000-4432.2020.06.02

收稿日期 (Date of reception): 2020-05-20

通信作者 (Corresponding author): 逢作祥, Email: 30380398@qq.com