

doi: 10.3978/j.issn.1000-4432.2020.12.09

View this article at: <http://dx.doi.org/10.3978/j.issn.1000-4432.2020.12.09>

· 封面故事 ·

栏目导读: 为进一步满足期刊发展需求、活跃学术氛围、增强本刊的互动性和艺术性,本刊特面向社会公开征集《眼科学报》封面艺术画或摄影作品。被选中的作品,将以“封面故事”专栏的形式,或展示作品背后的精彩瞬间、或抒发医者仁心的艺术情怀。

求医无心插柳, 得治柳暗花明

魏凌君

(周口市中心医院眼科, 河南 周口 466000)

我是一名眼科医生,从眼前段转到眼后段发展的医生。致力于眼后段的工作从2016年至今已有4个年头,对于眼底的热爱与日俱增。

图1是一个14岁孩子的眼底,当初是孩子要求配镜来门诊,检查过程中发现孩子右眼下方的锯齿缘离断,陈旧性视网膜脱离,另外一只眼是先天性黄斑缺损。何其不幸又何其有幸!右眼虽然视网膜脱离,但是黄斑脱离较少、矫

正视力0.8,而左眼虽然先天性黄斑缺损,却完美地避开了黄斑中心凹。有句老话说:“上帝为你关闭了一扇门,也会为你打开一扇窗。”那么我愿意成为这个为您打开一扇窗的人。我热爱自己的职业,享受自己的进步。感谢带我入门的老师,也感谢我的患者。如今弟子也有了弟子,接力我们医学事业的传承,仅以此图与大家共享。

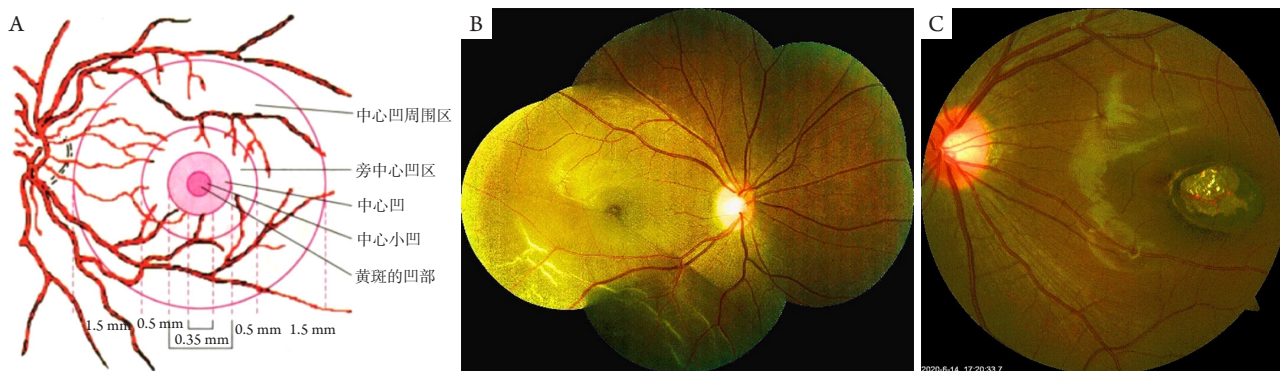


图1 被上帝遗漏的眼底

收稿日期 (Date of reception): 2020-10-08

通信作者 (Corresponding author): 魏凌君, Email: weininer@163.com

作者简介: 魏凌君, 女, 周口市中心医院眼科, 副主任医师。2005年入职后先后研修于天津医科大学眼科医院和广州中山眼科中心, 目前主要专业方向: 玻璃体视网膜手术、白内障合并高度近视囊袋张力环植入术、晶状体半脱位囊袋张

力环植入术、瞳孔再造术、视网膜脱离修复术(包括硅压、环扎等)、有晶体眼的人工晶体植入等等。以第一作者在国际眼科杂志, 中国实验诊断学等发表论文3篇。

本文引用: 魏凌君. 求医无心插柳, 得治柳暗花明[J]. 眼科学报, 2020, 35(6): 391-392. doi: 10.3978/j.issn.1000-4432.2020.12.09