

doi: 10.3978/j.issn.1000-4432.2021.01.27

View this article at: <http://dx.doi.org/10.3978/j.issn.1000-4432.2021.01.27>

· 封面故事 ·

栏目导读: 为进一步满足期刊发展需求、活跃学术氛围、增强本刊的互动性和艺术性,本刊特面向社会公开征集《眼科学报》封面艺术画或摄影作品。被选中的作品,将以“封面故事”专栏的形式,或展示作品背后的精彩瞬间、或抒发医者仁心的艺术情怀。

女娲补天

刘帅帅

(合肥爱尔眼科医院白内障科, 合肥 230032)

糖尿病患者通常因为血糖控制不佳导致眼底出现糖尿病视网膜病变,反复视网膜出血、渗出改变,而目前眼底周边全视网膜激光光凝治疗是治疗糖尿病视网膜病变常见方法之一。该例患者眼底全视网膜激光光凝后再次发生出血,玻璃体积血明显,给予欧堡检查得出此眼底图像(图1)。全视网膜激光光凝后的视网膜犹如被反复修补的天空,然而颞上方再出血犹如天空再次出现的一处裂缝,下方横条形出血宛如“飞天女娲”,手捧着五彩石准备修补这一天空中突然出现的漏洞,挽救善良的人类,这图像不也正预示着我们眼科医生就是这部分糖尿病患者心中的女娲,尽我们最大能力来治疗他们眼底的疾患,挽救他们的最后一丝光明!

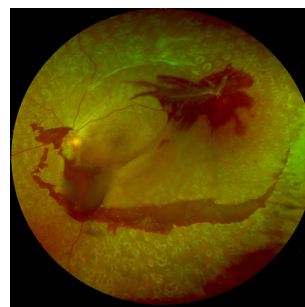


图1 双眼糖尿病视网膜病变(左眼眼底欧堡图),行全视网膜激光光凝术后再发玻璃体积血

作者简介: 刘帅帅,合肥爱尔眼科医院白内障科副主任,党支部宣传委员,温州医科大学安徽校友会秘书长,从事眼科工作12年余,完成白内障超声乳化手术3 000余台,曾获得潘莱夹子裂隙灯摄影全国一等奖。

本文引用: 刘帅帅. 女娲补天[J]. 眼科学报, 2021, 36(2): 127. doi: 10.3978/j.issn.1000-4432.2021.01.27

收稿日期 (Date of reception): 2020-11-25

通信作者 (Corresponding author): 刘帅帅, Email: lssmq@163.com