

doi: 10.3978/j.issn.1000-4432.2021.03.16

View this article at: <http://dx.doi.org/10.3978/j.issn.1000-4432.2021.03.16>

· 封面故事 ·

栏目导读: 为进一步满足期刊发展需求、活跃学术氛围、增强本刊的互动性和艺术性,本刊特面向社会公开征集《眼科学报》封面艺术画或摄影作品。被选中的作品,将以“封面故事”专栏的形式,或展示作品背后的精彩瞬间、或抒发医者仁心的艺术情怀。

眼中有爱

秦颖嫣

(中山大学中山眼科中心, 广州 510060)

白内障是全球首位的致盲性眼病,老年性白内障是最常见的类型。图1为1例普通皮质型老年性白内障患者术前的裂隙灯照片。散瞳后可

见不均匀浑浊的皮质恰好在瞳孔中组成一个爱心的形状。这犹如在告诉我们,虽然行医之路任重而道远,但愿我们眼中有爱,心中有光,目光所及皆是美好。

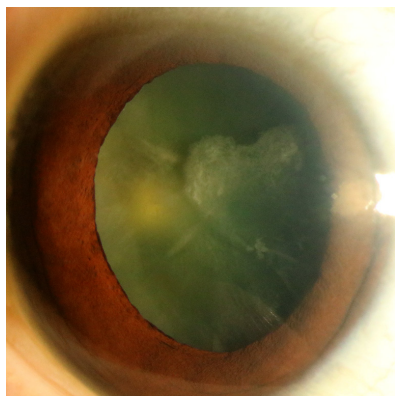


图1 皮质型老年性白内障裂隙灯照片

作者简介: 秦颖嫣,女,中山大学中山眼科中心住院医师。2017年博士毕业于中山大学中山眼科中心,发表SCI论文11篇(其中第一/共同第一作者文章6篇),参与基金项目7项,曾多次在国际及国内重要学术会议上发言、交流。专业方向主要为白内障摘除及人工晶体植入方面的临床工作及白内障防治基础研究。

本文引用: 秦颖嫣. 眼中有爱[J]. 眼科学报, 2021, 36(3): 187. doi: 10.3978/j.issn.1000-4432.2021.03.16

收稿日期 (Date of reception): 2021-02-09

通信作者 (Corresponding author): 秦颖嫣, Email: qinyingyan@gzzoc.com