

doi: 10.3978/j.issn.1000-4432.2021.05.06

View this article at: <http://dx.doi.org/10.3978/j.issn.1000-4432.2021.05.06>

· 封面故事 ·

栏目导读: 为进一步满足期刊发展需求、活跃学术氛围、增强本刊的互动性和艺术性,本刊特面向社会公开征集《眼科学报》封面艺术画或摄影作品。被选中的作品,将以“封面故事”专栏的形式,或展示作品背后的精彩瞬间、或抒发医者仁心的艺术情怀。

视网膜大动脉瘤1例

王佳琦

(湖北医药学院附属襄阳市第一人民医院眼科, 湖北 襄阳 441000)

患者因“左眼视物模糊2个月余”到湖北医药学院附属襄阳市第一人民医院眼科就诊,完善眼底检查可见:左眼颞上方视网膜约2、3级分支静脉交叉处血管瘤,呈现黄色囊腔样改变,周围约5 PD大小的视网膜下出血,累积黄斑区。颞下方可见横片状视网膜前出血(图1)。完善眼底血管荧光造影检查(图2),患者确诊为视网膜大动脉瘤,给予激光光凝瘤体治疗,出血逐渐吸收,患者视力恢复至0.8。

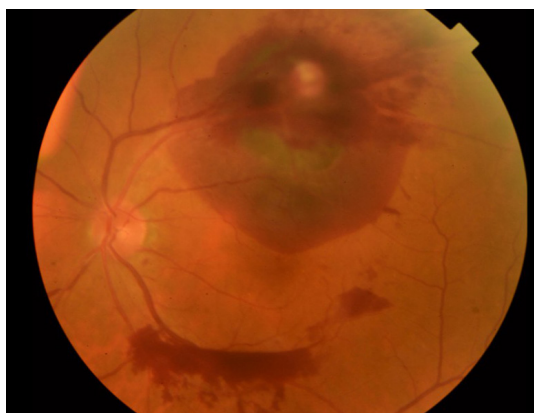

图1 视网膜大动脉瘤

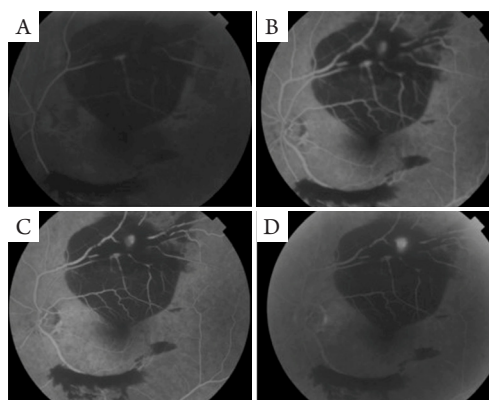


图2 眼底荧光造影检查

(A)动脉期颞上方视网膜2、3级静脉可见血管瘤开始充盈,颞上方出血位于视网膜下,颞下方出血位于视网膜前;(B、C)动静脉期血管瘤充盈逐渐增强;(D)晚期颞上方仍可见荧光积存。

作者简介: 王佳琦,男,襄阳市第一人民医院眼科,主治医师,2014年硕士毕业于华中科技大学同济医学院,毕业后就职于湖北襄阳市第一人民医院眼科,2019年入武汉大学攻读博士学位。目前专业擅长玻璃体视网膜疾病的诊治,各类眼科激光治疗,白内障超声乳化手术,复合式小梁切除术,多次在国内学术会议上做病例报告。

本文引用: 王佳琦. 视网膜大动脉瘤1例[J]. 眼科学报, 2021, 36(5): 325. doi: 10.3978/j.issn.1000-4432.2021.05.06

收稿日期 (Date of reception): 2021-02-07

通信作者 (Corresponding author): 王佳琦, Email: wangjiaqi408891@163.com