

doi: 10.3978/j.issn.1000-4432.2021.10.06

View this article at: <https://dx.doi.org/10.3978/j.issn.1000-4432.2021.10.06>

· 封面故事 ·

**栏目导读:** 为进一步满足期刊发展需求、活跃学术氛围、增强本刊的互动性和艺术性,本刊特面向社会公开征集《眼科学报》封面艺术画或摄影作品。被选中的作品,将以“封面故事”专栏的形式,或展示作品背后的精彩瞬间、或抒发医者仁心的艺术情怀。

## 繁华落尽——巨细胞病毒性视网膜炎

胡玉章, 刘鹏飞

(成都爱迪眼科医院眼底病专科, 成都 610072)

花谢花飞花满天, 红消香断有谁怜?  
两泉湛湛春秋水, 不复明眸度流年。

**病例简介:** 患者, 男, 31岁, 因“双眼视力下降11 d, 加重6 d”于2021年6月11日入院。体格检查: VOD: HM/20 cm。眼压: 右眼10 mmHg (1 mmHg=0.133 kPa)。右眼下方角膜可见尘状角膜后沉着物(keratic precipitates, KP), 前房细胞(+), 玻璃体腔炎性细胞(++), 视网膜大量沿血管分布的点片状黄白色渗出坏死病灶, 部分融合成片, 表面点片状出血斑, 呈奶酪番茄酱样改变, 部分血管闭塞(图1)。红细胞沉降率73 mm/h, 超敏C反应蛋白22.5 mg/L, 人类免疫缺陷病毒抗体(+). 诊断为巨细胞病毒性视网膜炎。

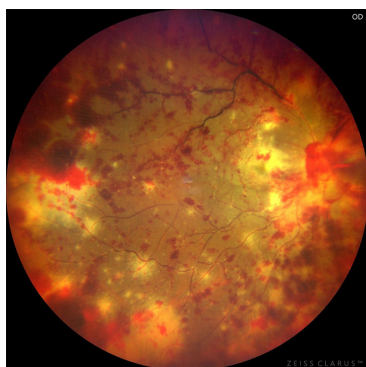


图1 眼底照相

**作者简介:** 胡玉章, 成都爱迪眼科医院院长, 原华西医院眼科教授、主任医师。《中华眼底病杂志》编委。在四川大学华西医学院眼科执教从医30余年。对玻璃体视网膜疾病的诊治特别是手术治疗有深厚的造诣, 成功开展玻切手术万余例。

刘鹏飞, 成都爱迪眼科医院眼底病专科副主任医师。硕士研究生。主攻白内障、玻璃体视网膜疾病。

### 开放获取声明

本文适用于知识共享许可协议(Creative Commons), 允许第三方用户按照署名(BY)-非商业性使用(NC)-禁止演绎(ND)(CC BY-NC-ND)的方式共享, 即允许第三方对本刊发表的文章进行复制、发行、展览、表演、放映、广播或通过信息网络向公众传播, 但在这些过程中必须保留作者署名、仅限于非商业性目的、不得进行演绎创作。详情请访问: <https://creativecommons.org/licenses/by-nc-nd/4.0/>。

本文引用: 胡玉章, 刘鹏飞. 繁华落尽——巨细胞病毒性视网膜炎[J]. 眼科学报, 2021, 36(10): 769. doi: 10.3978/j.issn.1000-4432.2021.10.06

收稿日期 (Date of reception): 2021-08-06

通信作者 (Corresponding author): 胡玉章, Email: rsn2008@sina.com