Supplementary

Supplementary appendix: standardized reporting form for abdominal, cardiac and lung analysis

Identification	
Numéro patient	
Initiales du patient	|__| Nom |__| Prénom
Date de naissance (jj/mm/aaaa)	|__|__| / |__|__| / |__|__|__|__|
Date de l'examen	|__|__| / |__|__| / |__|__|__|__|
Heure de début de l'échographie	|__|__| h |__|__| min
Type d'échographie	◻ Classique ◻ Télé-échographie
Indication	
Nom du médecin	

Vésicule biliaire et voies biliaires		
1. Aspect	◻ Normal ◻ Calculs biliaires	◻ Epaississement des parois ◻ Sludge
2. Visualisation de la voie biliaire principale, et des canaux hépatiques	◻ Oui	◻ Non
Foie		
3. Morphologie	◻ Normale	◻ Dysmorphie
4. Parenchyme homogène	◻ Oui	◻ Non
5. Parenchyme hétérogène	◻ Oui	◻ Non
6. Hyperéchogène	◻ Oui	◻ Non
7. Hypoéchogène	◻ Oui	◻ Non
8. Echogénicité normale	◻ Oui	◻ Non
9. Lésion focale	◻ Oui	◻ Non
10. Dimension crânio-caudale du foie droit (longueur du foie) sur la coupe foie-rein	|__|__|__| mm	+/– |__|__| DS
11. Dimension crânio-caudale du foie gauche sur la coupe VSHG	|__|__|__| mm	+/– |__|__| DS
Coupes axiales:		
12. VSH au confluent cave	◻ Vu	◻ Non vu
13. bifurcation porte	◻ Vu	◻ Non vu
14. coupe «Mickey Mouse»	◻ Vu	◻ Non vu
15. vésicule biliaire	◻ Vu	◻ Non vu
Coupes longitudinales:		
16. foie gauche	◻ Vu	◻ Non vu
17. vésicule biliaire	◻ Vu	◻ Non vu
18. tronc porte	◻ Vu	◻ Non vu
19. foie/rein	◻ Vu	◻ Non vu

© Translational Pediatrics. All rights reserved.
https://dx.doi.org/10.21037/tp-22-569

Veine portale		
20. Visualisation de la veine portale dans l'axe longitudinal de la veine splénomésentérique	◻ Oui	◻ Non
Rate		
21. Aspect	◻ Normal	◻ Anormal
22. Taille du grand axe (longueur)	|__|__|__| mm	+/– |__|__| DS
Pancréas		
23. Aspect	◻ Normal	◻ Anormal
Reins		
24. Aspect	◻ Normal	◻ Anormal
25. Longueur rein droit	|__|__|__| mm	+/– |__|__| DS
26. Longueur rein gauche	|__|__|__| mm	+/– |__|__| DS
27. Diamètre antéro-postérieur du pyélon droit	|__|__|__| mm	
28. Diamètre antéro-postérieur du pyélon gauche	|__|__|__| mm	
29. Epaississement paroi pyélique	◻ Oui	◻ Non
30. Dilatation urétérale	◻ Oui	◻ Non
31. Différenciation cortico-médullaire bien visualisée	◻ Oui	◻ Non
Vessie		
32. Aspect	◻ Normal	◻ Anormal
33. Sédiments urinaires	◻ Oui	◻ Non
Autre		
34. Appendicite	◻ Oui	◻ Non
35. Si oui diamètre	|__|__| mm	
36. Invagination intestinale iléo-caecale	◻ Oui	◻ Non
36.1. Si oui diamètre	|__|__|__| mm	
37. Invagination intestinale iléo-iléale	◻ Oui	◻ Non
37.1. Si oui diamètre	|__|__|__| mm	
38. Epanchement intra-abdominal	◻ Oui	◻ Non

Fin d'examen					
39. Heure de fin de l'échographie	|__|__| h |__|__| min				
40. Examen normal	◻ Oui	◻ Non			
40.1. Si non, quelles sont les anomalies					
41. Score de visualisation globale	◻ 1	◻ 2	◻ 3	◻ 4	◻ 5

Score:
1: visualisation très faible; 2: visualisation faible; 3: visualisation moyenne; 4: visualisation bonne;
5: visualisation très bonne

© Translational Pediatrics. All rights reserved.
https://dx.doi.org/10.21037/tp-22-569

Si télé-échographie, merci de compléter les informations suivantes:	
42. Problèmes de connexion internet durant l'examen	◻ Oui ◻ Non
42.1. Si oui, décrire	
43. Difficultés pour positionner l'arceau pendant l'examen	◻ Oui ◻ Non
43.1. Si oui, ces difficultés sont-elles liées à:	◻ Dimension de l'arceau non adaptée ◻ Bras robotisé pas suffisamment maniable ◻ Autre
44. Difficultés à réaliser l'examen à cause de l'agitation de l'enfant	◻ Oui ◻ Non
45. Autres difficultés rencontrées pendant l'examen	

Mesures en Temps Mouvement ParaSternal Grand Axe			
1. Oreillette gauche	|__|__| mm	◻ NF	
2. Aorte	|__|__| mm	◻ NF	
Fonction Ventricule gauche ParaSternal Grand Axe			
3. DTDVG : diamètre télédiastolique du ventricule gauche	|__|__| mm	◻ NF	
4. DTSVG : diamètre télésystolique du ventricule gauche	|__|__| mm	◻ NF	
5. FR : fraction de raccourcissement	|__|__| %	◻ NF	
6. FE VG : fraction d'éjection du ventricule gauche Teicholz	|__|__| %	◻ NF	
7. SIV d : épaisseur du septum interventriculaire diastolique	|__|__| mm	◻ NF	
8. PP d : épaisseur de la paroi postérieure diastolique	|__|__| mm	◻ NF	
Fonction Ventricule droit			
9. DTDVD (ParaSternal Grand Axe): diamètre télédiastolique du ventricule droit	|__|__| mm	◻ NF	
10. TAPSE	|__|__| mm	◻ NF	
Valve aortique			
11. Tricuspide	◻ Oui	◻ Non	◻ NF
12. Diamètre coronaire gauche TCG	|__|__| mm	◻ NF	
13. Diamètre coronaire droite	|__|__| mm	◻ NF	
14. Doppler pulsé chambre de chasse, vitesse maximale	|__|,|__| m/s	◻ NF	
15. Fuite aortique	◻ Oui	◻ Non	◻ NF
16. Sténose aortique	◻ Oui	◻ Non	◻ NF
Aorte ascendante			
17. Anneau aortique	|__|__| mm	◻ NF	
18. Sinus de Valsalva	|__|__| mm	◻ NF	
19. Jonction sinotubulaire	|__|__| mm	◻ NF	
20. Portion tubulaire ascendante	|__|__| mm	◻ NF	

© Translational Pediatrics. All rights reserved.
https://dx.doi.org/10.21037/tp-22-569

Valve pulmonaire			
21. Anneau pulmonaire	|__|__| mm	◻ NF	
22. Doppler pulsé valve pulmonaire, vitesse maximale	|__|,|__| m/s	◻ NF	
23. Sténose	◻ Oui	◻ Non	◻ NF
24. Fuite pulmonaire, vitesse maximale protodiastole	|__|,|__| m/s	◻ NF	
25. Fuite pulmonaire, PAPm	|__|__| mmHg	◻ NF	
26. Tronc et bifurcation	◻ Normal	◻ Anormal	◻ NF
Valve mitrale			
27. Morphologie 2 piliers dans le ventricule gauche	◻ Normal	◻ Anormal	◻ NF
28. Fuite mitrale	◻ Oui	◻ Non	◻ NF
29. Sténose mitrale	◻ Oui	◻ Non	◻ NF
30. Doppler mitral E/A	E/A = |__|,|__|	◻ NF	
31. Doppler tissulaire mitral E/Ea	E/Ea = |__|,|__|	◻ NF	
Valve tricuspide			
32. Morphologie	◻ Normal	◻ Anormal	◻ NF
33. IT fuite tricuspide, vitesse maximale	|__|,|__| m/s	◻ NF	
34. Grade IT (1-4)	|__|	◻ NF	
35. PVDS	|__|__| mmHg	◻ NF	
Crosse aortique D/G			
36. Crosse aortique	◻ Gauche	◻ Droite	◻ NF
37. Doppler continu sur l'isthme aortique	◻ Normal	◻ Anormal	◻ NF
Shunt intracardiaque			
38. Existence d'un shunt	◻ Oui	◻ Non	◻ NF
38.1. Si oui, de quel type	◻ Communication interventriculaire (CIV) ◻ Communication interauriculaire (CIA) ◻ Canal artériel (CA) ◻ Autre	◻ NF	
38.1.1. Si autre, lequel ?	◻ NF		
39. Vélocité doppler continu du shunt	|__|,|__| m/s		
Autre			
40. Retour veineux systémique	◻ Normal	◻ Anormal	◻ NF
41. VCSG	◻ Oui	◻ Non	◻ NF
42. Retour veineux pulmonaire	◻ Normal	◻ Anormal	◻ NF
43. Epanchement péricardique	◻ Oui	◻ Non	◻ NF
44. Rythme	◻ Normal	◻ Anormal	◻ NF
45. Autres			

© Translational Pediatrics. All rights reserved.
https://dx.doi.org/10.21037/tp-22-569

Qualité des images	
46. Parasternale grand axe	◻ 1 ◻ 2 ◻ 3 ◻ 4 ◻ 5
47. Parasternale petit axe	◻ 1 ◻ 2 ◻ 3 ◻ 4 ◻ 5
48. Sous-costale	◻ 1 ◻ 2 ◻ 3 ◻ 4 ◻ 5
49. Suprasternale	◻ 1 ◻ 2 ◻ 3 ◻ 4 ◻ 5
50. Apicale 4/5 cavités	◻ 1 ◻ 2 ◻ 3 ◻ 4 ◻ 5

Score:
1: visualisation très faible; 2: visualisation faible; 3: visualisation moyenne; 4: visualisation bonne;
5: visualisation très bonne

Fin d'examen	
51. Heure de fin de l'échographie	|__|__| h |__|__| min ◻ NF
52. Examen normal	◻ Oui ◻ Non ◻ NF

Si télé-échographie, merci de compléter les informations suivantes:	
53. Problèmes de connexion internet durant l'examen	◻ Oui ◻ Non ◻ NF
53.1. Si oui, décrire	◻ NF
54. Difficultés pour positionner l'arceau pendant l'examen	◻ Oui ◻ Non ◻ NF
54.1. Si oui, difficultés liées à	◻ Dimension de l'arceau non adaptée ◻ Bras robotisé pas suffisamment maniable ◻ Autre ◻ NF
55. Difficultés à réaliser l'examen à cause de l'agitation de l'enfant	◻ Oui ◻ Non ◻ NF
56. Autres difficultés rencontrées pendant l'examen	◻ NF

Score de visualisation des structures élémentaires (section longitudinale et un ou plusieurs espaces intercostaux)	
57. PSD: postérieur-supérieur droit	◻ 1 ◻ 2 ◻ 3 ◻ 4 ◻ 5
58. PID: postérieur-inférieur droit	◻ 1 ◻ 2 ◻ 3 ◻ 4 ◻ 5
59. PSG: postérieur-supérieur gauche	◻ 1 ◻ 2 ◻ 3 ◻ 4 ◻ 5
60. PIG: postérieur-inférieur gauche	◻ 1 ◻ 2 ◻ 3 ◻ 4 ◻ 5
61. LSD: latéro-supérieur droit	◻ 1 ◻ 2 ◻ 3 ◻ 4 ◻ 5
62. LID: latéro-inférieur droit	◻ 1 ◻ 2 ◻ 3 ◻ 4 ◻ 5
63. ASD: antéro-supérieur droit	◻ 1 ◻ 2 ◻ 3 ◻ 4 ◻ 5
64. AID: antéro-inférieur droit	◻ 1 ◻ 2 ◻ 3 ◻ 4 ◻ 5
65. ASG: antéro-supérieur gauche	◻ 1 ◻ 2 ◻ 3 ◻ 4 ◻ 5
66. AIG: antéro-inférieur gauche	◻ 1 ◻ 2 ◻ 3 ◻ 4 ◻ 5
67. LSG: latéro-supérieur gauche	◻ 1 ◻ 2 ◻ 3 ◻ 4 ◻ 5
68. LIG: latéro-inférieur gauche	◻ 1 ◻ 2 ◻ 3 ◻ 4 ◻ 5

© Translational Pediatrics. All rights reserved.
https://dx.doi.org/10.21037/tp-22-569

69. Score global de visualisation	|__|__| / 60

1: visualisation très faible; 2: visualisation faible; 3: visualisation moyenne; 4: visualisation bonne;
5: visualisation très bonne

Score pulmonaire total	
70. LUS score = somme des différentes zones (voir schéma ci-dessous)	|__|__| / 36
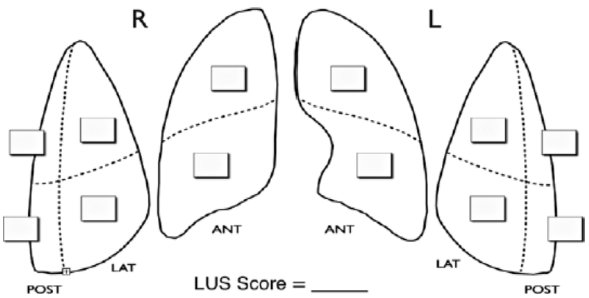	**0: Poumon normal** (lignes A, quelques lignes B isolées) **1: Perte modérée d'aération pulmonaire** -multiples lignes B espacées (≥3 lignes B par champ) **2: Perte sévère d'aération pulmonaire** -lignes B confluentes **3: Consolidations**

Consolidation	
71. Présence d'une consolidation	◻ Oui ◻ Non
71.1. Si oui, mesure de la profondeur maximale (distance entre la ligne pleuro-pulmonaire et le début de la zone hyperéchogène postérieure)	|__|__| cm
71.2. Si oui, mesure de l'étendue maximale définie par le nombre d'espaces intercostaux concernés	|__|

Epanchement pleural	
72. Présence d'un épanchement pleural	◻ Oui ◻ Non
72.1. Si oui, quel côté	◻ Gauche ◻ Droite
72.2. Si oui, aspect	◻ Anéchogène ◻ Débris Hyperéchogène ◻ Cloisonné
72.3. Mesurer l'épaisseur maximale de l'épanchement (distance entre la plèvre pariétale et le poumon)	|__|__| cm

Fin d'examen	
73. Heure de fin de l'échographie	|__|__| h |__|__| min
74. Examen normal	◻ Oui ◻ Non
74.1. Si anormal, diagnostic	

© Translational Pediatrics. All rights reserved.
https://dx.doi.org/10.21037/tp-22-569

Si télé-échographie, merci de compléter les informations suivantes:	
75. Problèmes de connexion internet durant l'examen	◻ Oui ◻ Non
75.1. Si oui, décrire	
76. Difficultés pour positionner l'arceau pendant l'examen	◻ Oui ◻ Non
76.1. Si oui, difficultés liées à	◻ Dimension de l'arceau non adaptée ◻ Bras robotisé pas suffisamment maniable ◻ Autre
76.1.1. Si autre, quelle(s) difficulté(s)?	
77. Difficultés à réaliser l'examen à cause de l'agitation de l'enfant	◻ Oui ◻ Non
78. Autres difficultés rencontrées pendant l'examen	

© Translational Pediatrics. All rights reserved.
https://dx.doi.org/10.21037/tp-22-569